

АЗЕРБАЙДЖАНСКАЯ РЕСПУБЛИКА

На правах рукописи

**ОЦЕНКА ЭФФЕКТИВНОСТИ ИСПОЛЬЗОВАНИЯ
ЦИРКОНИЕВЫХ КОРОНОК**

Специальность: 3226.01 – Стоматология

Отрасль науки: Медицина

Соискатель: **Сабина Сабир гызы Алиева**

АВТОРЕФЕРАТ

диссертации на соискание ученой степени
доктора философии по медицине

Баку – 2022

Диссертация выполнена на кафедре Ортопедической стоматологии Азербайджанского медицинского университета.

Научный руководитель: заслуженный врач, доктор медицинских наук, профессор
Назим Адиль оглу Панахов

Официальные оппоненты: доктор медицинских наук, профессор
Юнис Амираслан оглу Юсубов
доктор медицинских наук, профессор
Афет Рашид гызы Агазаде
доктор философии по медицине
Вугар Исмет оглу Алиев

Диссертационный совет ED 2.05 Высшей Аттестационной Комиссии при Президенте Азербайджанской Республики, действующий на базе Азербайджанского медицинского университета

Председатель диссертационного совета: заслуженный врач, доктор медицинских наук, профессор
Герай Чингиз оглу Герайбейли

Ученый секретарь диссертационного совета: доктор медицинских наук, профессор
Ага Чингиз оглу Пашаев

Председатель научного семинара: заслуженный деятель науки, доктор медицинских наук, профессор
Рена Курбан гызы Алиева



İMZANI TƏSDİQ EDİRƏM

Azərbaycan Tibb Universitetinin
ELMİ KATİBİ

Tibb elmləri doktoru, professor
Nazim Adil oğlu Pənahov

N. Adilov "27" 12 2021

ОБЩАЯ ХАРАКТЕРИСТИКА РАБОТЫ

Актуальность темы и степень ее разработанности. Благодаря эстетике, биосовместимости и высокой прочности коронок из диоксида циркония, выполнение реставраций на основе циркония стало популярным. Технология автоматизированного проектирования и производства (CAD/CAM) позволила изготовить идеальный каркас для не только одноразовых, но и многоуровневых реставраций¹.

Важными факторами для выбора циркониевых коронок являются механическая прочность и долгосрочные клинические результаты. Ряд исследователей сообщили о промежутке между зубом и коронкой *invitro* и *invivo*^{2,3}. Большой зазор может привести к растворимости цемента и к накоплению бляшек, краевой утечке, вторичному кариесу и, в конечном счете, к повреждению коронки. Клинически приемлемый краевой промежуток отмечен в пределах 120 микрон или 0,12 мм^{4,5}.

Высокая начальная прочность и вязкость разрушения диоксида циркония обусловлены физическим свойством частично

¹S-R.Ha, S-H.Kim, J-B.Lee [et al.].Effects of coping designs on fracture modes in zirconia crowns: Progressive load test / *Ceramics International*, - 2016. 42:6, - p. 7380-7389.

²F.Riccitiello, M.Amato,R.Leone [et al.]. *Invitro*Evaluation of the Marginal Fit and Internal Adaptation of Zirconia and Lithium Disilicate Single Crowns: Micro-CT Comparison Between Different Manufacturing Procedures / *Open Dent J*, -2018. 12, - p. 160-172.

³R.Sorrentino, C.O.Navarra, R.DiLenarda [et al.]. Effects of finish line design and fatigue cyclic loading on phase transformation of zirconia dental ceramics: a qualitative micro-Raman spectroscopic analysis / *Materials*, - 2019. 12, - p. 6.

⁴ R.Rai, S.A.Kumar, R.Prabhu [et al.] Evaluation of marginal and internal gaps of metal ceramic crowns obtained from conventional impressions and casting techniques with those obtained from digital techniques / *Indian J Dent Res*, - 2017. 28: 3, - p. 291-297.

⁵M.Rödiger, A.Heinitz, R.Bürgers [et al.].Fitting accuracy of zirconia single crowns produced via digital and conventional impressions - a clinical comparative study / *Clinical Oral Investigations*, -2017. 21: 2, - p. 579–587.

стабилизированного диоксида циркония, известного как «упрочнение трансформации»⁶.

Маргинальная подгонка и внутренняя адаптация являются решающими факторами в увеличении долговечности восстановления. Были внедрены более новые и экономичные системы CAD/CAM, требующие лучшей маргинальной подгонки и адаптации всех керамических коронок. Системы CAD/CAM включают в себя сканирование матрицы или подготовку зуба и фрезерование⁷.

Вместе с тем, хотя диоксид циркония и обладает превосходными механическими свойствами, его непрозрачный белый цвет и недостаточная прозрачность требуют стеклянной облицовки фарфора на каркасе для достижения естественного внешнего вида и приемлемой эстетики⁸. Однако, как сообщается, растрескивание или измельчение фарфорового шпона является серьезным осложнением этих реставраций. Возможные причины растрескивания фарфорового шпона: различия в коэффициенте теплового расширения (СТЕ) между каркасом и фарфором, укупорка фарфора, пористость, плохое смачивание шпона, дефекты на облицовке, неадекватная конструкция каркаса для поддержки фанерного фарфора, перегрузки и усталости⁹.

На протезную точность могут влиять несколько переменных, таких как реставрационные материалы, производственные процедуры, каркас, методы цементации и старение¹⁰. Маргинальное несоот-

⁶ Al-Baadani A.H. Evaluation of internal adaptation of full contour zirconia crowns versus veneered zirconia crowns: In vitro study / International Dental & Medical Journal of Advanced Research, - 2016.2, - p. 1–6.

⁷ M.BankoğluGüngör, A.Doğan, B.TurhanBal [et al.]. Evaluation of marginal and internal adaptations of posterior all-ceramic crowns fabricated with chair-side CAD/CAM system: an in vitro study / ActaOdontolTurc, - 2018. 35:1, - p. 1-8.

⁸ S.R.Habib, M.G.AIAjmi, M.Al.Dhafyan [et al.]. Effect of Margin Designs on the Marginal Adaptation of Zirconia Copings/ActastomatologicaCroatica, - 2017. 51(3), - p.179-187.

⁹ L.O.Pedroche, S.R.Bernardes, M.P.Leao [et al.] Marginal and internal fit of zirconia copings obtained using different digital scanning methods / Braz. oral res., - 2016. 30 (1), - p. 1-13.

¹⁰ Nakazawa, K. Surface properties of dental zirconia ceramics affected by ultrasonic scaling and low-temperature degradation / K.Nakazawa, K.Nakamura, A.Harada [et al.] // PLOS ONE, - 2018. 13, - p. 1-18.

ветствие может привести к воздействию цемента на жидкость ротовой полости, что приведет к его растворению. Как следствие, маргинальные расхождения усиливают просачивание бактерий, пищи и загрязнение ротовой полости, потенциально вызывая вторичный кариес, эндодонтическое воспаление и парадонтальное заболевание.

Несмотря на давнее использование сплавов и керамики в качестве фиксированных и съемных реставрационных материалов, по-прежнему возникают вопросы об их поведении в полости рта. Эти материалы вступают в тесный и продолжительный контакт с десной и слизистой оболочкой полости рта и, как утверждается, вызывают воспаление этих тканей¹¹.

Таким образом, хотя диоксид циркония и считается надежным материалом, реставрации циркониевыми коронками не являются беспроблемными. Поэтому имеется необходимость в исследованиях по предельной подгонке анатомических контурных циркониевых коронок, изготовленных с использованием системы CAD/CAM, изучения состояния ротовой полости при циркониевых коронках.

Объект и предмет исследования

Объектом исследования были 101 пациент с кариозными зубами, отсутствием зуба, с дефектами установленных ранее коронок, травматическими повреждениями и неудовлетворительным эстетическим видом, нуждающихся в ортопедическом стоматологическом лечении. Предмет исследования – протезирование циркониевыми коронками и оценка лечения ими в динамике.

Цель исследования

Изучить клинические характеристики фиксированных коронок на основе диоксида циркония и оценить качество реставраций в соответствии с современными критериями.

Задачи исследования

1. Охарактеризовать состояние пародонта и маргинальной десны до и после установки циркониевых коронок.

¹¹ Cunali, R.S. Marginal and Internal Adaptation of Zirconia Crowns: A Comparative Study of Assessment Methods / R.S.Cunali, R.C.Saab, G.M.Correr [et al.] // Brazilian Dental Journal, - 2017. 28(4), - p. 467-473.

2. Изучить клинические характеристики двухслойных и монокоронных коронок на основе диоксида циркония с учетом биотипа десны/пародонта.
3. Оценить краевое соответствие традиционных двухслойных коронок на основе диоксида циркония, зафиксированных на резцах и клыках.
4. Оценить краевое соответствие и абсолютное краевое расхождение одиночных монокоронных коронок из диоксида циркония, изготовленных по системе CAD/CAM и зафиксированных на премолярах и молярах.
5. Оценить качество реставраций в соответствии с критериями Службы общественного здравоохранения США (USPHS) и эффективность ортопедического лечения коронками из диоксида циркония.

Методы исследования

Посредством парадонтального зонда определены состояние маргинального пародонта и биотип десны/пародонта. Используются стоматологические индексы: ОНI-S (Green, Wermillion, 1964), ПМА (Parma, 1960), Мюллемана-Коуэла (1981). Реставрации изготовлены по технологии CAD/CAM: - слепок, -сканирование, -трехмерное моделирование (3D) и программирование, -фрезерование, -спекание. Используются критерии Службы здравоохранения Соединенных Штатов (United States Public Health Service – USPHS). Использован пакет статистической программы Microsoft Office Excel, Statistica 6,0 и для корректировки статистического результата - метод S. Holm.

Основные положения, выносимые на защиту

- Фиксация циркониевых коронок не ухудшает состояние пародонта.
- Минимальный краевой зазор двухслойных реставраций отмечается в положении края, и максимальный – в окклюзионной области.
- Краевой зазор у премоляров по отношению к резцам, боковым резцам и клыкам снижен. У моляров краевой зазор статистически значимо ниже, чем у центральных резцов, боковых резцов и клыков.

- Соответственно критериям USPHS высший балл А в 3-летний период наблюдения получен при двухслойных и монокоронных реставрациях по таким характеристикам как вторичный кариес и перелом. Выживаемость двухслойных реставраций составила 100%, монокоронных – 97,9%.

Научная новизна

- Изучены клинические характеристики двухслойных и монокоронных коронок на основе диоксида циркония у пациентов с разным биотипом десны.
- Оценена маргинальная адаптация двухслойных коронок с циркониевым каркасом на фронтальные зубы и одиночных монокоронных коронок, зафиксированных на жевательных зубах.
- Получены данные о качестве реставраций, оцененных по современным критериям.

Теоретическая и практическая значимость

На основании проведенного исследования установлено, что двухслойные керамические коронки с каркасом из циркония и монокоронные циркониевые реставрации позволяют получить удовлетворительные результаты.

Оценка результатов ортопедического лечения циркониевыми коронками способствует выявлению позитивных и негативных сторон несъемного протезирования ими.

Апробация и внедрение

Основные положения диссертации доложены и обсуждены на научном конгрессе посвященном 90-летию Азербайджанского медицинского университета 80-летию высшего фармацевтического образования в Азербайджане "Əzizaçılığın müasir problemləri" (Баки-2021), а также на XXI международной научно-практической конференции "Научный диалог: Вопросы медицины" (Санкт Петербург, Россия, 2019) и на конференции X International scientific-practical conference: "Global science. Development and novelty" (Мюнхен , Германия, 2019).

Материалы диссертации обсуждены на расширенном заседании кафедры ортопедической стоматологии с участием сотрудников других специализированных стоматологических

кафедра Азербайджанского медицинского университета (18.06.2021, протокол №1), научном семинаре, действующем при Диссертационном совете ED 2.05 (11.11.2021, протокол №12).

Внедрение результатов исследования. Результаты этого исследования внедрены в практику стоматологической клиники АМУ, а также в учебный процесс на кафедре ортопедической стоматологии.

Место проведения исследования. Исследовательская работа выполнена на кафедре ортопедической стоматологии Азербайджанского медицинского университета, на базе стоматологической клиники АМУ.

Публикации. По полученным результатам диссертации опубликовано 12 научных работ, из них 8 статей и 4 тезисов, в том числе 3 статьи и 2 тезиса в зарубежных изданиях.

Объём и структура диссертации

Диссертация написана на 165 страницах, содержит 17 таблиц, 17 графиков, 1 рисунок; 4 фото, включает введение (8.765 символов), обзор литературы (44.388), главу материал и методы (18.116), 3 главы собственных исследований (31.292+48.347+31.468), заключение (21.258), выводы (3.385), практические рекомендации (0.496), список использованной литературы, содержащий 200 источников и список сокращений.

СОДЕРЖАНИЕ РАБОТЫ

Материал и методы исследования

Исследование по определению эффективности монолитных и двухслойных циркониевых коронок проведено в период 2018-2020 гг. Обследуемая группа представлена пациентами кафедры ортопедической стоматологии Азербайджанского медицинского университета.

До начала исследования все пациенты были ознакомлены с целью исследования и выразили письменное согласие на свое участие. Исследование проводилось в соответствии с принципами Хельсинкского обращения Всемирной медицинской

ассоциации «Рекомендации для врачей, занимающихся биомедицинскими исследованиями с участием людей».

Обследовано 101 пациент, из которых 43 (42,6%) мужчины и 58 (57,4%) женщины. Возраст колебался от 24 до 47 лет, средний возраст составил $34,9 \pm 3,77$ лет. Критерии включения в исследование: письменная форма согласия участия в исследовании; резцы и клыки, нуждающиеся в ортопедическом лечении; первый или второй моляр, первый или второй премоляр, которые нуждались в монолитном восстановлении с / или без эндодонтической терапии. Критерии исключения из исследования: возраст младше 18 лет; тяжелый периодонтит, бруксизм; глубокий прикус; беременность, период кормления; тяжелые соматические заболевания. Кариес встречался у 41 (40,6%), травматическое повреждение зубов - у 14 (13,9%), отсутствие отдельных зубов - у 20 (19,8%), эстетический вид зубов не устраивал 16 (15,8%) и дефекты установленных ранее коронок - у 10 (9,9%) пациентов. Из обследованных ортогнатический вид встречался у 79 (78,2%), дистальный у 9 (8,9%), прямой прикус наблюдался у 2 (2,0%) пациентов, мезиальный - у 3 (3,0%), глубокий - у 6 (5,9%), перекрестный - 1 (1,0%), открытый - у 1 (1,0%). Толстый биотип определялся - у 84 (83,2%), тонкий биотип - у 17 (16,8%) пациентов.

В 76,2% случаев были установлены монолитные, в 23,8% случаев - двухслойные циркониевые коронки. Всего установлено 24 классические циркониевые коронки на передние зубы, из них на резцы установлено 11 (45,8%) коронок, на боковые резцы - 8 (33,3%) и клыки 5 (20,8%) коронок (I группа). Реставрация монолитными циркониевыми коронками проведена 77 пациентам в молярной и премолярной областях. Всего установлено 98 коронок (II группа): на верхней челюсти 42 (42,8%) монолитных циркониевых коронок, из которых на премоляры зафиксировано 22, на моляры - 20 реставраций. На нижней челюсти установлено 56 (51,0%) коронок, из которых на премоляры - 26, моляры - 30 коронок. При этом у 59 (76,6%) пациентов установлена 1 коронка, у 15 (19,5%) - 2 коронки, у 3 (3,9%) - 3 коронки.

Успешность фиксированных коронок оценена через 7-10 дней, 6, 12, 18, 24 и 36 месяцев.

Состояние тканей маргинального пародонта при клиническом обследовании оценивали посредством пародонтального зонда с интервалом 0,25 мм. При этом определяли глубину зубодесневой борозды, наличие или отсутствие пародонтального кармана, рецессии десны и степень податливости десневого края.

У пациентов определен биотип десны. Для выявления типа десны в зубодесневую борозду с вестибулярной стороны до соединительнотканного прикрепления вводили пародонтальный зонд. В случае видимости кончика зонда на просвете считали биотип десны тонким, в обратном случае считали биотип десны толстым.

Состояние пародонта оценивали упрощенным гигиеническим индексом полости рта (ОИ-S, Green, Wermillion, 1964), папиллярно-маргинально-альвеолярным индексом (ПМА, Parma, 1960), индексом Мюллемана-Коуэлла (Mulleman-Cowell, 1981).

С помощью ОИ-S (Oral Hygien Indices – Simplified) определяли объем налета. Исследовали щечную поверхность 16, 26, вестибулярную поверхность - 11 и 31 зубов и язычную поверхность - 36 и 46 зубов. При определении данного индекса вспомогательные красители не наносили. О налете судили по критериям.

Результаты оценивали в баллах: <0,6 (низкая оценка) – хорошее качество гигиены; 0,7 – 1,6 балла (средняя оценка) – удовлетворительное качество гигиены; 1,7-2,5 балла (высокая оценка) – неудовлетворительное качество гигиены; более 2,6 балла (очень высокая) – плохое качество гигиены.

Для определения ПМА использовали раствор Шиллера-Писарева (йодидно-калиевый раствор), который с помощью ватного шарика наносили на десну. Окраска десен меняется от светло-коричневого до темно-бурого цвета, что указывает на интенсивность воспаления.

Результаты оценивали следующим образом: до 30% - легкая степень гингивита; 30-60% - средняя степень гингивита; более 60% - тяжелая степень гингивита.

Парадонтальный индекс кровоточивости позволяет выявить начальные воспалительные изменения.

Определение индекса Мюллемана-Коуэлла (Mulleman-Cowell), с помощью которого оценивали степень кровоточивости десневой борозды при зондировании на 0,2 мм или при давлении на зубодесневой сосочек.

Всем пациентам проводилось рентгенологическое исследование. Применяли ортопантомографию, так как она является наиболее информативным методом рентгенологического изучения состояния тканей пародонта.

Препарирование зубов и соответствующие схемы соответствовали всем требованиям. Окружное, осевое и окклюзионное сокращение подготовленных зубов модифицировали на номер зуба, который нуждался в коронке. Препарирование зубов под классические двухслойные циркониевые коронки проводили так, чтобы минимальная толщина составляла от 1,0 до 1,5 мм или уменьшение реза от 1,8 до 2,0 мм, видимая и непрерывная окружная фаска с уменьшением по крайней мере 0,5 мм на краю десны. Горизонтальная и вертикальная подготовка зуба имела угол примерно 5°, а скоса не было. Все края реза закругляли.

Для каждой коронки измеряли маргинальный зазор и абсолютное краевое несоответствие. Все измеренные данные были усреднены на основе четырех положений: края, закругленного плеча, осевой стенки и окклюзионной области. Отметим, что краевое расхождение - это перпендикулярное расстояние на запас от подготовленной модели до внутренней поверхности каркаса; осевая или аксиальная стенка - это расстояние в средней осевой стенке между внутренней поверхностью каркаса и подготовленным зубом; средняя окклюзионная стенка - это расстояние в центре окклюзионной области между подготовленным зубом и внутренней поверхностью каркаса.

Для оценки одиночных коронок на исходном уровне и повторных назначений были использованы критерии Службы

здравоохранения Соединенных Штатов (United States Public Health Service – USPHS).

Краевой зазор и абсолютное краевое расхождение измеряли в соответствии с рекомендациями J.R. Holmes et al(1989).

Для снятия оттиска десна была смещена ретракционной нитью Ultrapak №00 и №000 (Ultradent, USA). Размещены 2 ретракционные нити, которые были уложены следующим образом: сначала нить №000, а затем нить №00. Оттиск был сделан с использованием винил-полисилоксанового материала (Aquasil Ultra LV; Dentsply, York, PA, USA). После этого, поздние модели были отсканированы сканером (3 Shape D 700, Holmens Kanal 7, Копенгаген, Дания). Дизайн коронок был произведен с использованием программного обеспечения 3 Shape для стоматологических исследований. Модель обрабатывалась сначала в системе Zenotec CAM Wieland Dental, затем загружалась на фрезерный станок CNC Wieland Select (Wieland Dental, Pforzheim, Германия). В качестве блока использовали полупрозрачные заготовки-диски Zenostar (Wieland, Oakville, ON, Канада). Процесс спекания был выполнен в печи Wieland cube. Окрашивание и остекление было завершено по системе IPS e.max stain. В процессе использованы временные акриловые коронки (Structur 2 SC; Voco GmbH, Cuxhaven, Германия) до установки окончательных, которые были установлены пациентам через 7 дней после фазы оттиска.

Все зубы были подготовлены в соответствии с рекомендациями производителя (закругленный край плеча), острые углы были округлены. Краевой зазор и абсолютное краевое расхождение измеряли в соответствии с рекомендациями J.R.Holmes et al [1989]. Краевой зазор определяется как перпендикулярное расстояние от края реставрации до поверхности зуба, а абсолютное краевое расхождение представляет собой расстояние между краем восстановления и линией подготовки. По округленным границам заготовки измеряемая точка определялась путем расширения основных контуров матрицы и рисования биссектрисы угла.

Для оценки одиночных коронок на исходном уровне и повторных назначений были использованы критерии USPHS. Оценены цвет, краевая посадка, краевое изменение цвета, вто-

ричный кариес, текстура поверхности, грубые переломы. Реставрация по категориям Альфа и Bravo считалась успешной.

Статистическую обработку результатов осуществляли путем использования пакета прикладных программ Microsoft Office Excel, Statistica 6,0. Описательный анализ выполнен для оценки восстановления и результата реставрации, в соответствии с измененными критериями USPHS. Рассчитывались средняя арифметическая, среднее отклонение. Для сравнения двух групп пациентов применен t-критерий Стьюдента. Статистический результат был скорректирован с помощью метода S. Holm. Все анализы проводились на уровне достоверности $p < 0,05$.

Результаты исследования

Клиническая оценка коронок на основе диоксида циркония в различные сроки исследования

Уровень ОНI-S у пациентов I и II группы после фиксации коронок на всех этапах периода наблюдения возрастал и оценивался как средний. У пациентов I группы объем налета больше, чем во II группе, но статистически значимой разницы нет. Динамическое исследование индекса ПМА и Мюллемана-Коуэлла также показало отсутствие статистически значимой разницы между группами. Оценка 2 балла, указывающая на воспаление маргинальной десны, отмечалась в 19,8% случаев, причем в I группе – в 11,9%, во II группе – в 7,9% случаев. Следовательно, состояние десны было относительно лучше у пациентов с монолитными циркониевыми коронками (таблица 1).

У пациентов I группы с толстым биотипом десны среднее значение индекса ОНI-S составило $1,24 \pm 0,36$ баллов, с тонким биотипом – $1,27 \pm 0,30$ баллов, у пациентов II группы соответственно $1,16 \pm 0,37$ баллов и $1,19 \pm 0,33$ баллов. Среднее значение индекса ПМА у пациентов I группы с толстым и тонким биотипом составило $6,96 \pm 1,81\%$ и $7,37 \pm 2,79\%$, во II группе – $6,89 \pm 2,07\%$ и $7,21 \pm 1,26\%$ соответственно. Среднее значение индекса Мюллемана-Коуэлла в I группе у пациентов с толстым

биотипом составило $0,45 \pm 0,15$ усл. ед., у пациентов с тонким биотипом – $0,46 \pm 0,12$ усл.ед., во II группе соответственно $0,44 \pm 0,15$ усл. ед. и $0,45 \pm 0,12$ усл. ед.

Таблица 1.

Частота степени интенсивности воспаления в пародонте по величине ПМА у пациентов I и II групп

Срок исследования	Степень воспаления	I группа (n=24)	II группа (n=77)
До фиксации	Окрашивания нет	17/70,8	40/51,9
	Легкая степень	5/20,8	28/36,4
	Средняя степень	2/8,3	9/11,7
Через 7 дней	Окрашивания нет	7/29,2	33/42,8*
	Легкая степень	13/54,2	35/45,4
	Средняя степень	4/16,7	9/11,7*
Через 6 мес.	Окрашивания нет	13/54,2	32/41,5*
	Легкая степень	7/29,2	36/46,7*
	Средняя степень	4/16,7	9/11,7*
Через 12 мес.	Окрашивания нет	12/50,0	33/42,8
	Легкая степень	8/33,3	35/45,4
	Средняя степень	4/16,7	9/11,7*
Через 24 мес.	Окрашивания нет	10/41,7	30/39,0
	Легкая степень	7/29,2	39/50,6*
	Средняя степень	7/29,2	8/10,4
Через 36 мес.	Окрашивания нет	10/41,7	30/39,0
	Легкая степень	7/29,2	39/50,6*
	Средняя степень	7/29,2	8/10,4

Примечание: в числителе абсолютн. значения, в знаменателе %;

* - статистическая значимость различий между группами ($p < 0,05-0,01$)

В среднем, значение индекса ОНІ-S у пациентов I группы с тонким биотипом было выше показателя с толстым биотипом десны на 2,4%, индекса ПМА – на 5,6%, индекса Мюллемана – на 2,2%. Во II группе среднее значение ОНІ-S у пациентов с тонким биотипом было ниже показателя с толстым биотипом десны на 2,5%. Среднее значение индекса ПМА у пациентов с тонким био-

типом было выше на 4,4%, а среднее значение индекса Мюллемана у пациентов с толстым и тонким биотипом не отличалось. Выявлено, что тонкий биотип более склонен к рецессии десны (таблица 2).

Таблица 2.

Величины парадонтальных индексов у пациентов с разным биотипом в группах исследования в период обследования

Индексы	Срок исследования	I группа (n=24)		II группа (n=77)	
		с толстым биотипом (n=18)	с тонким биотипом (n=6)	с толстым биотипом (n=66)	с тонким биотипом (n=11)
ОНИ-S, баллы	До лечения	0,81±0,20	0,84±0,14	0,78±0,25	0,82±0,12
	Через 7 дней	0,85±0,17	0,90±0,12	0,81±0,27	0,84±0,15
	6 мес.	1,07±0,28	1,09±0,34	1,0±0,33	1,03±0,20
	12 мес.	1,26±0,40*	1,27±0,29*	1,17±0,38*	1,20±0,40*
	24 мес.	1,43±0,42*	1,49±0,28*	1,34±0,42*	1,38±0,40*
	36 мес.	1,58±0,51*	1,61±0,49*	1,50±0,45*	1,52±0,50*
ПМА, %	До лечения	6,0±1,77	6,01±1,24	6,0±1,32	6,0±1,27
	Через 7 дней	6,20±1,70	6,58±2,20	6,16±2,01	6,33±1,14
	6мес.	7,04±1,97	7,31±1,08	6,88±2,17	7,12±1,11
	12мес.	7,10±1,62	7,37±0,88	6,91±2,22	7,30±2,0
	24мес.	7,14±1,46	7,65±1,79	7,13±2,31	7,57±2,05
	36мес.	7,32±2,30	7,96±1,03	7,35±1,62	7,74±1,12
Мюлле-ман-Коуэлла, усл. ед.	До лечения	0,54±0,14	0,55±0,10	0,54±0,17	0,56±0,11
	Через 7 дней	0,61±0,22	0,62±0,14	0,60±0,19	0,60±0,14
	6 мес.	0,51±0,16	0,52±0,13	0,52±0,17	0,52±0,15
	12 мес.	0,39±0,11*	0,40±0,12*	0,37±0,13*	0,40±0,10*
	24 мес.	0,39±0,13*	0,39±0,10*	0,40±0,12*	0,40±0,11
	36 мес.	0,36±0,12*	0,39±0,13	0,33±0,12	0,33±0,09

Примечание: * - статистическая значимость различий показателей с начальным показателем (через 7 дней) ($p < 0,05$)

Состояние десневого края у пациентов после ортопедического лечения циркониевыми коронками.

Размеры краевого зазора двухслойных реставраций варьировались от 68,0 до 133,0 мкм, в среднем $98,80 \pm 18,44$ мкм. В 8,3% случаев маргинальное прилегание определялось в диапазоне 68-80 мкм, в 37,5% случаев – в диапазоне 81-100 мкм и 101-120,0 мкм соответственно, в 16,7% случаев – в интервале 121–133 мкм. Средние предельные расхождения в краю, закругленном плече, осевой стенке и окклюзионной области составили 61,5 мкм, 90,8 мкм, 106,7 и 146,2 мкм соответственно. Минимальное и максимальное краевое отклонение отмечалось в положении края ($61,5 \pm 14,7$ мкм) и окклюзионной области ($146,2 \pm 32,9$ мкм).

Между величинами краевого прилегания у резцов и клыков не отмечалось статистически значимого различия. У центральных резцов в маргинальной точке расхождения колебались в диапазоне 69,4 – 111,4 мкм, у боковых резцов – в диапазоне 68,2 – 110,2 мкм и клыков – в интервале 69,1 – 104,8 мкм. Измерения расхождения у центральных резцов, боковых резцов и клыков в положении округленного плеча изменялись в пределах 22,6 – 82,7 мкм, 27,5 – 82,0 мкм и 24,4 – 84,2 мкм соответственно. В позиции аксиальной стенки величина расхождения варьировалась от 75,4 мкм до 138,8 мкм у резцов, от 76,1 до 158,7 мкм – у боковых резцов и от 76,0 до 128,3 мкм – у клыков. В окклюзионной области у центральных резцов значения колебались от 107,5 мкм до 182,0 мкм, у боковых резцов – от 110,4 мкм до 172,2 мкм и у клыков – от 114,2 мкм до 166,7 мкм.

При измерении краевого зазора у 98 монолитных реставраций, среднее значение составило $90,6 \pm 20,71$ мкм, средние значения абсолютного краевого расхождения - $164,90 \pm 22,28$ мкм. Краевой зазор премоляров и моляров составил в среднем $90,8 \pm 18,96$ мкм и $89,14 \pm 21,0$ мкм соответственно, абсолютное краевое расхождение – $165,82 \pm 19,95$ и $163,11 \pm 22,37$ мкм соответственно. Величина краевого зазора у премоляров верхней челюсти была на 3,7% выше, чем в нижней челюсти. У моляров в верхней и нижней челюсти краевой зазор не отличался. Измерение абсолютного краевого зазора показало, что как у премоляров, так и моляров его величина не различалась.

Показатель краевого зазора монолитных коронок для премоляров варьировался в интервале 70,2 – 110,8 мкм, для моляров – 69,6 – 104,0 мкм. При этом, чаще встречался краевой зазор в диапазоне 84 – 100 мкм. У 23 (47,9%) из 48 коронок на премоляры краевой зазор определялся в диапазоне 84 – 100 мкм, у 16 (33,3%) коронок – в интервале 70,2 – 83 мкм и у 9 (18,8%) протезированных зубов краевой зазор колебался в диапазоне 101 – 110,8 мкм.

Измерение краевого зазора у протезированных моляров выявило частоту интервала 79,2 – 90,6 мкм. Из 50 установленных монолитных коронок на моляры у 28 (56,0%) краевой зазор определялся в диапазоне 79,2 – 90,6 мкм. У 14 (28,0%) коронок краевой зазор варьировался в интервале 69,6 – 78,0 мкм и у 8 (16,0%) коронок – в интервале 91- 104,0 мкм. Абсолютный краевой зазор у премоляров колебался в интервале 130,5 – 198,6 мкм, причем в основном в интервале 151 – 177,2 мкм. Абсолютный краевой зазор у 17 (35,4%) коронок колебался в диапазоне 130,5 – 150,4 мкм, у 20 (41,7%) – в диапазоне 151,0 – 177,2 мкм и у 11 (22,9%) коронок – в интервале 178,0 – 198,6 мкм. Абсолютный краевой зазор у коронок на молярах колебался от 132 мкм до 194 мкм. В интервале 132,0 – 150,0 мкм этот показатель определялся в 28,0% случаев (n=14), в интервале 152,0 – 176,0 мкм – в 46,0% случаев (n=23), в диапазоне 177,0 – 194,0 мкм – в 26,0% случаев (n=13). Измерение абсолютного краевого прилегания коронок на молярах показало статистически значимую частоту абсолютного краевого зазора от 152 мкм до 176 мкм. Абсолютный зазор от 152,0 до 176,0 мкм встречался чаще, чем 132,0-150,0 мкм и 177,0-194,0 мкм на 43,48% ($p<0,05$) и 39,13% ($p<0,05$) соответственно.

Минимальная величина краевого зазора как в премолярах, так и в молярах определялась в аксиальной стенке, а максимальная - на крае. У премоляров в маргинальной точке расхождение колебалось в диапазоне 82,5 – 110,8 мкм и в среднем составило $96,8 \pm 16,3$ мкм, у моляров – в диапазоне 72,1 – 104,0 мкм, что в среднем составило $94,5 \pm 30,2$ мкм. Среднее значение расхождения в измеренных точках у премоляров и моляров не имело существенного различия. Зазор в закругленном плече у

премоляров в среднем составил $93,7 \pm 21,1$ мкм, колеблясь в диапазоне $78,8 \pm 103,4$ мкм. Среднее значение зазора у моляров в финишной линии с закругленным плечем составило $92,4 \pm 18,1$ мкм, колеблясь от 82,0 мкм до 98,6 мкм. В аксиональной точке среднее значение зазора у премоляров и моляров составило $79,7 \pm 20,8$ мкм и $82,0 \pm 16,0$ мкм соответственно, в окклюзионной области – $89,9 \pm 17,6$ мкм и $89,4 \pm 19,7$ мкм.

В целом, монокристаллические циркониевые коронки соответствовали клинически приемлемым критериям.

Сравнительный анализ между группами показал, что зазор с точки края у разных групп зубов практически не отличался. В тоже время величина зазора в финишной линии с закругленным плечом у премоляров превышала этот показатель у резцов, боковых резцов и клыков на 43,01% ($p < 0,05$), 41,3% ($p < 0,05$) и 41,73% ($p < 0,05$) соответственно. Показатель краевого зазора в финишной линии с закругленным плечом у моляров был выше, чем у резцов на 42,21% ($p < 0,05$), выше, чем у боковых резцов на 40,48% ($p < 0,05$) и выше, чем у клыков на 40,91% ($p < 0,05$) (график 1).

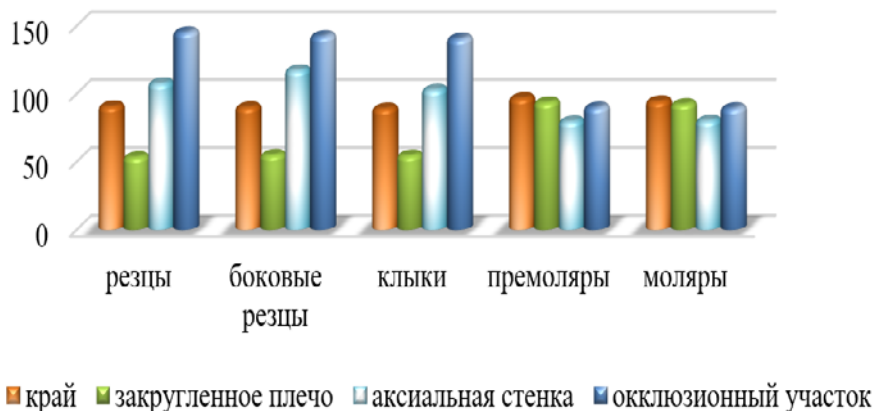

График 1. Результаты измерения краевого зазора у разных групп зубов

У цельнокерамических циркониевых коронок, установленных на премоляры и моляры, маргинальное расхождение в аксиональной стенке было статистически значимо ниже.

Сопоставительный анализ выявил снижение краевого зазора в аксиональной стенке у премоляров относительно резцов на 35,01% ($p<0,05$), относительно боковых резцов - на 47,05 ($p<0,05$) и относительно клыков - на 29,2%. Схожее снижение зазора наблюдалось между премолярами и молярами с фронтальными коронками в окклюзионной области. Зазор в окклюзионной области у премоляров был ниже, чем у резцов на 61,51% ($p<0,01$), боковых резцов – на 58,29% ($p<0,01$) и клыков – на 56,28% ($p<0,01$). У моляров зазор в окклюзионной области был ниже, чем у резцов, боковых резцов и клыков на 62,42% ($p<0,01$), 59,17% ($p<0,01$) и на 57,16% ($p<0,01$) соответственно.

Результаты клинической оценки циркониевых реставраций в соответствии с критериями USPHS по характеристике соответствие цвета из 24 реставраций высший балл А получили коронки в следующие сроки исследования: через 7-10 дней, 6 и 12 месяцев. Исследование спустя 18 месяцев показало, что показателю А отвечали 21 (87,5%) коронок, а через 24 и 36 месяцев – 18 (75,0%) и 17 (70,8%) реставраций. На момент обследования через 18 месяцев 3 (12,5%) коронки несколько отличались от соседнего зуба по оттенку и прозрачности, находясь при этом в диапазоне нормальных оттенков, что соответствовало показателю В. Дальнейшие исследования показали, что через 24 и 36 месяцев 6 (25,0%) и 7 (29,2%) реставраций соответственно соответствовали шкале В. Таким образом, на протяжении всего 3-х летнего периода отмечалась успешная реставрация в отношении соответствия цвету (таблица 3).

При оценке маргинальной целостности реставрации наивысший балл А получили 17 (70,8%) реставраций. Оставшиеся 7 (29,2%) коронок по этой же характеристике были оценены в балл В. При этом, в первые 7-10 дней после выполнения реставрации, а также в момент посещения спустя 6 и 12 месяцев все реставрации соответствовали шкале А. Через 18 месяцев высший балл (А) оценен в 95,8% случаев (23 коронки), через 24 и 36 месяцев – в 91,7% случаев (22 коронки) и 83,3% случаев (20 коронок). Спустя 18 месяцев 1 реставрация (4,2%) получила балл В, спустя 24 и 36

месяцев 2 (8,3%) и 4 (16,7%) реставраций были оценены в балл В (таблица 4).

Таблица 3.

**Результаты оценки реставраций фронтальных зубов
(I группа) в период обследования**

Критерии	Показатель	Сроки исследования реставрации					
		исходн, n=24	через 6 мес. n=24	через 12 мес., n=24	через 18 мес., n=24	через 24 мес., n=24	через 36 мес., n=24
Соответствие цвета	A	24 (100%)	24 (100%)	24 (100%)	21 (87,5%)	18 (75,0%)	17 (70,8%)
	B	-	-	-	3 (12,5%)	6 (25,0%)	7 (29,2%)
	C	-	-	-	-	-	-
Анатомическая форма	A	24 (100%)	24 (100%)	24 (100%)	24 (100%)	23 (95,8%)	20 (83,3%)
	B	-	-	-	-	1 (4,2%)	4 (16,7%)
	C	-	-	-	-	-	-
Обесцвечивание краевой поверхности	A	24 (100%)	24 (100%)	24 (100%)	24 (100%)	24 (100%)	24 (100%)
	B	-	-	-	-	-	-
	C	-	-	-	-	-	-
Целостность края	A	24 (100%)	24 (100%)	24 (100%)	23 (95,8%)	22 (91,7%)	20 (83,3%)
	B	-	-	-	1 (4,2%)	2 (8,3%)	4 (16,7%)
	C	-	-	-	-	-	-
Вторичный кариес	A	24 (100%)	24 (100%)	24 (100%)	24 (100%)	24 (100%)	24 (100%)
	B	-	-	-	-	-	-
	C	-	-	-	-	-	-
Текстура поверхности	A	24 (100%)	24 (100%)	21 (87,5%)	21 (87,5%)	20 (83,3%)	19 (79,2%)
	B	-	-	3 (12,5%)	3 (12,5%)	4 (16,7%)	5 (20,8%)
	C	-	-	-	-	-	-
Перелом	A	24 (100%)	24 (100%)	24 (100%)	24 (100%)	24 (100%)	24 (100%)
	B	-	-	-	-	-	-
	C	-	-	-	-	-	-

Таблица 4.

Результаты оценки реставраций жевательных зубов (II группа) в период обследования

Критерии	Показатель	Сроки исследования реставрации					
		исходно, n=98	через 6 мес., n=98	через 12 мес., n=98	через 18 мес., n=98	через 24 мес, n=98.	через 36 мес., n=98
Соответствие цвета	A	98 (100%)	98 (100%)	98 (100%)	94 (95,9%)	93 (94,9%)	93 (94,9%)
	B	-	-	-	4 (4,1%)	5 (5,1%)	5 (5,1%)
	C	-	-	-	-	-	-
Анатомическая форма	A	98 (100%)	98 (100%)	98 (100%)	98 (100%)	98 (100%)	98 (100%)
	B	-	-	-	-	-	-
	C	-	-	-	-	-	-
Обесцвечивание краевой поверхности	A	94 (95,9%)	92 (93,9%)	94 (95,9%)	94 (95,9%)	94 (95,9%)	94 (95,9%)
	B	4 (4,1%)	4 (4,1%)	4 (4,1%)	4 (4,1%)	4 (4,1%)	4 (4,1%)
	C	-	2 (2,0%)	-	-	-	-
Целостность края	A	98 (100%)	98 (100%)	98 (100%)	93 (94,9%)	93 (94,9%)	93 (94,9%)
	B	-	-	-	5 (5,1%)	5 (5,1%)	5 (5,1%)
	C	-	-	-	-	-	-
Вторичный кариес	A	98 (100%)	98 (100%)	98 (100%)	98 (100%)	98 (100%)	98 (100%)
	B	-	-	-	-	-	-
	C	-	-	-	-	-	-
Текстура поверхности	A	98 (100%)	96 (97,9%)	90 (91,8%)	98 (100%)	98 (100%)	91 (92,8%)
	B	-	2 (2,0%)	8 (8,2%)	-	-	7 (7,1%)
	C	-	-	-	-	-	-
Перелом	A	98 (100%)	98 (100%)	98 (100%)	98 (100%)	98 (100%)	98 (100%)
	B	-	-	-	-	-	-
	C	-	-	-	-	-	-

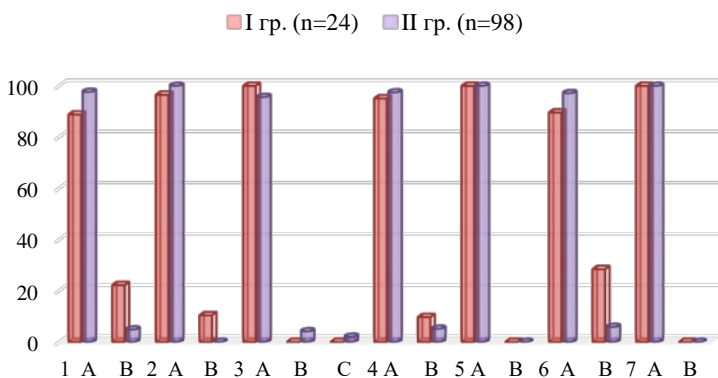
Текстура поверхности в первые дни и через 6 месяцев после установки двухслойных циркониевых коронок была оценена в балл А у всех реставраций.

Спустя год и полтора года 21 (87,5%) реставрация получили высший балл соответственно, а у 3 коронок (12,5%) поверхность имела зернистоподобную текстуру и была оценена в балл В соответственно. Через два года балл А был оценен у 20 (83,3%) реставраций, а к концу исследовательского периода, т.е. через 3 года, высший балл А получили 19 (79,2%) реставраций. На этих этапах исследования баллом Bravo оценены 4 (16,7%) и 5 (20,8%) коронок соответственно через 2 и 3 года.

Износ естественных зубов-антагонистов через 18 месяцев в среднем составил $16,6 \pm 4,82$ мкм [8,2;25,8 мкм], что по сравнению с исходным (0 мкм) было статистически значимо ($p < 0,001$).

В течение всего трехлетнего периода исследования ни в одном случае не отмечена чувствительность зубов.

Высший балл А в 3-х летний период наблюдения получен как в I группе, так и во II группе по следующим характеристикам: вторичный кариес и перелом (график 2).



1 – соответствие цвета; 2 - анатомическая форма; 3 – обесцвечивание краевой поверхности; 4 - маргинальная целостность; 6 – вторичный кариес; 6 – текстура поверхности; 7 - перелом

График 2. Средние результаты клинической оценки реставраций в течение 3-х лет наблюдения по критериям USPHS (по оси ординат – процент реставраций, по оси абсцисс – критерии оценки)

По характеристике соответствие цвета высший балл А получили в среднем 88,8% и 97,6% реставраций в I и во II группе соответственно. По характеристике анатомическая форма высший балл А в I группе получили в среднем 96,5% реставраций, во II группе – 100%. По характеристике обесцвечивание маргинальной поверхности, высший балл А получили в среднем 100% и 95,6% реставраций соответственно в I и во II группе. По характеристике целостность края высший балл А получили в среднем 95,1% реставраций в I и 97,4% реставраций во II группе. По характеристике текстура поверхности балл А определен в среднем у 89,6% реставраций в I группе и у 97,1% реставраций во II группе. Относительно лучшие результаты получены при монолитных циркониевых реставрациях, однако статистически значимых различий между группами не отмечалось.

Согласно критериям USPHS, маргинальная адаптация была оценена в балл А в 92,8% случаев (91 реставрация), т.е. отличная, в 7,1% случаев (7 реставраций) оценена в балл В, т.е. как хорошая.

Таким образом, полученные результаты показали, что монолитные циркониевые коронки в отношении выживаемости и клинических показателей могут быть многообещающими.

На основании полученных результатов можно сделать вывод, что монолитные циркониевые реставрации, изготовленные по технологии CAD/CAM, являются жизнеспособным вариантом для восстановления отдельных задних зубов. Это исследование не выявило перелома монолитной циркониевой коронки и показатель успешных реставраций составил 97,4%. Тем не менее, долгосрочные рандомизированные контрольные исследования с большой выборкой пациентов необходимы для адекватного документирования возможных преимуществ монолитной диоксид циркониевой реставрации по сравнению с другими видами реставраций.

В рамках настоящего исследования при оценке различных клинических показателей монолитные циркониевые коронки показали отличную общую клиническую выживаемость. На

основании наблюдений в течение 3-х летнего периода, можно заключить, что фиксированные как 2-х слойные, так и монокоронки циркониевые коронки являются перспективным вариантом протезирования премоляров и моляров.

Металлокерамические реставрации на основе зубов показали свою успешность при длительном клиническом наблюдении и считались золотым стандартом для металлокерамических протезов. Однако спрос на безметаллические конструкции привел к значительному развитию цельнокерамических материалов, которые в настоящее время можно считать подходящей альтернативой металлокерамическим реставрациям. Мы оценили выживаемость и исход технических и биологических осложнений 2-х слойных и монокоронки из диоксида циркония. после 3-х лет установки. Выживаемость циркониевых коронок была высокой, и наблюдались некоторые технические и биологические осложнения. Сколы облицовочного фарфора, которые являются наиболее распространенным техническим осложнением, мы не наблюдали.

ВЫВОДЫ

1. Фиксация циркониевых коронок не приводила к ухудшению состояния тканей пародонта. Индексная оценка состояния пародонта и десны показала отсутствие статистически значимого различия уровня ОНI-S, ПМА и индекса Мюллемана-Коуэлла между группами с классическими двухслойными и цельными циркониевыми реставрациями [1,2, 8].
2. Значение индекса ОНI-S, ПМА и Мюллемана у пациентов с двухслойными коронками с тонким биотипом незначительно выше показателя с толстым биотипом десны. У пациентов с тонким биотипом после фиксации монокоронки реставраций уровень ОНI-S был ниже, индекс ПМА – выше, а значение индекса Мюллемана у пациентов с толстым и тонким биотипом не отличалось [3, 8].

3. Величина зазора в финишной линии с закругленным плечом у премоляров была выше, чем у резцов (43,01%, $p<0,05$), боковых резцов (на 41,3%, $p<0,05$) и клыков (на 41,73%, $p<0,05$). Показатель краевого зазора в финишной линии с закругленным плечом у моляров был выше, чем у резцов на 42,21% ($p<0,05$), выше, чем у боковых резцов на 40,48% ($p<0,05$) и выше, чем у клыков на 40,91% ($p<0,05$). У премоляров относительно резцов краевой зазор в аксиональной стенке снижен на 35,01% ($p<0,05$), относительно боковых резцов - на 47,05 ($p<0,05$) и относительно клыков - на 29,2%. Зазор в окклюзионной области у премоляров ниже, чем у резцов на 61,51% ($p<0,01$), боковых резцов - на 58,29% ($p<0,01$) и клыков - на 56,28% ($p<0,01$). У моляров зазор в окклюзионной области ниже, чем у резцов, боковых резцов и клыков на 62,42% ($p<0,01$), 59,17% ($p<0,01$) и на 57,16% ($p<0,01$) соответственно [5, 9, 10].
4. У 98 монолитных реставраций среднее значение маргинального зазора составило $90,6\pm 20,71$ мкм, средние значения абсолютного краевого расхождения - $164,90\pm 22,28$ мкм. Краевой зазор премоляров и моляров составил в среднем $90,8\pm 18,96$ мкм и $89,14\pm 21,0$ мкм соответственно, абсолютное краевое расхождение - $165,82\pm 19,95$ и $163,11\pm 22,37$ мкм соответственно. Зазор в закругленном плече у премоляров в среднем составил $93,7\pm 21,1$ мкм, колеблясь в диапазоне $78,8\pm 103,4$ мкм. Среднее значение зазора у моляров в финишной линии с закругленным плечом составило $92,4\pm 18,1$ мкм, колеблясь от 82,0 мкм до 98,6 мкм. В аксиональной точке среднее значение зазора у премоляров и моляров составило $79,7\pm 20,8$ мкм и $82,0\pm 16,0$ мкм соответственно, в окклюзионной области - $89,9\pm 17,6$ мкм и $89,4\pm 19,7$ мкм [4, 6, 7].
5. Высший балл А в 3-летний период наблюдения получен при двухслойных и монолитных реставрациях по следующим характеристикам: вторичный кариес и перелом. По характеристике соответствие цвета высший балл А получили в среднем 88,8% и 97,6% двухслойных и монолитных реставраций соответственно. По характеристике анатомическая форма высший балл А получили в среднем 96,5% двух-

слоистых реставраций, 100% монолитных коронок. По характеристике обесцвечивание маргинальной поверхности, высший балл А получили в среднем 100% и 95,6% двухслойные и монолитные реставрации соответственно. По характеристике целостность края высший балл А получили в среднем 95,1% двухслойных реставраций и 97,4% монолитных реставраций. По характеристике текстура поверхности балл А определен в среднем у 89,6% двухслойных реставраций и у 97,1% цельнокерамических циркониевых реставраций. Выживаемость двухслойных реставраций составила 100%, монолитных – 97,9% [11].

ПРАКТИЧЕСКИЕ РЕКОМЕНДАЦИИ

1. До проведения реставраций рекомендуется обращать внимание на вид биотипа десны и включать в диагностическую карту пациента, так как биотип позволяет получить представление о том, какое внимание следует уделять обработке тканей, какой тип процедуры нужно применять в определенной ситуации, а также об ожидаемом результате.
2. Целесообразно проводить мониторинг качества протезирования и своевременного устранения возникших осложнений через каждые 6 месяцев.
3. Керамические коронки на CAD/CAM фрезерованных каркасах из диоксида циркония являются предпочтительными.

СПИСОК ОПУБЛИКОВАННЫХ РАБОТ ПО ТЕМЕ ДИССЕРТАЦИИ

1. Панахов Н.А., Алиева С.С. Результаты применения циркониевых коронок, изготовленных с использованием CAD/CAM-технологии // Клиническая стоматология (Россия, Москва), -2019; №2(90), с. 76-79.
2. Алиева С.С. Результаты краевой адаптации монолитных коронок из диоксида циркония // Актуальные проблемы стоматологии (Россия, Екатеринбург), 2019; том 15, №3, с.133-138.

3. Панахов Н.А., Алиева С.С. Клиническая оценка фиксированных монокоронных циркониевых коронок // Стоматологический журнал (Беларусь), 2019, №3, с.212-215.
4. Алиева С.С. Трехлетние клинические результаты монокоронных циркониевых реставраций, установленных на премоляры и моляры // Azərbaycan təbabətinin müasir nailiyyətləri, 2019, №4, с.259-264.
5. Алиева С.С. Результаты динамического наблюдения качества фиксированных циркониевых реставраций в соответствии с критериями USPHS // Sağlamlıq, 2019, том 24, №6, с.109-115.
6. Алиева С.С. Трехлетние клинические результаты двухслойных реставраций с каркасом из диоксида циркония для передних зубов // Tibb və elm, 2019, №4, с.62-65.
7. Алиева С.С. Оценка краевого прилегания фиксированных циркониевых реставраций // Azərbaycan Tibb Jurnalı, 2020, №1, с.146-150.
8. Алиева С.С. Клинические показатели циркониевых цельнокерамических реставраций // Qafqazın stomatoloji yenilikləri, 2020-2021, №26, с.43-50.
9. Алиева С.С. Проспективная оценка монокоронных циркониевых фиксированных зубных // XXI международная научно-практическая конференция: "Научный диалог: Вопросы медицины", 15 ноября 2019 г., Санкт-Петербург 2019, с.4-5.
10. Алиева С.С. Соответствие критериям USPHS двухслойных и монокоронных циркониевых реставраций: результаты исследования в течение 3-х лет // X International scientific-practical-conference: "Global science. Development and novelty" Munich, Germany, 2019, с.39-42.
11. Алиева С.С. Краевая адаптация двухслойных коронок с каркасом из диоксида циркония и монокоронных циркониевых реставраций // ATU-nun 90 illiyinə həsr olunmuş "Təbabətin aktual problemləri -2020" adlı elmi-praktik konfrans, 2020, с.325-326.
12. Алиева С.С. Состояние пародонта у пациентов с циркониевыми зубными реставрациями с учетом биотипа десны //

“Əczaçılığın müasir problemləri” Azərbaycan əczaçılar assosiasiyasının V Beynəlxalq elmi kongressi, 2021, c.384-385.

Защита диссертации состоится «28 сентября» 2022 года в 14.00 на заседании Диссертационного совета ED 2.05 действующего на базе Азербайджанского медицинского университета.

Адрес: AZ 1022, г. Баку, ул. А. Гасымзаде, 14 (конференц-зал).

С диссертацией можно ознакомиться в библиотеке Азербайджанского медицинского университета

Электронная версия диссертации и автореферата размещена на официальном сайте Азербайджанского медицинского университета.

Автореферат разослан по соответствующим адресам

«27» декабря 2021 года.

Подписановпечатать: 20.12.2022

Форматбумаги:60x841/16

Объем:39970символов

Тираж:70