

Dissertasiya işi Azərbaycan Tibb Universitetinin Ağız və üz-çənə cərrahiyyəsi kafedrasında yerinə yetirilmişdir.

Elmi rəhbər:

tibb elmləri doktoru, professor
Yunis Əmiraslan oğlu Yusubov

Rəsmi opponentlər:

tibb elmləri doktoru, professor
Zöhrab İslam oğlu Qarayev

tibb elmləri doktoru, professor
Afət Rəşid qızı Ağazadə

tibb elmləri doktoru
Kamal Qafar oğlu Qafarov

Azərbaycan Respublikasının Prezidenti yanında Ali Attestasiya Komissiyasının Azərbaycan Tibb Universitetinin nəzdində fəaliyyət göstərən ED 2.05 Dissertasiya şurası

Dissertasiya Şurasının sədri:

tibb elmləri doktoru, professor
Gəray Çingiz oğlu Gəraybəyli

Dissertasiya Şurasının elmi katibi:

tibb elmləri doktoru, professor
Ağa Çingiz oğlu Paşayev

Elmi seminarın sədri:

tibb elmləri doktoru, professor
Rəna Qurban qızı Əliyeva

TƏDQIQAT İŞİNİN ÜMUMİ SƏCİYYƏSİ

Mövzunun aktuallığı. Travma mexanizminin mürəkkəbliyi ilə əlaqədar olaraq, yaranmış klinik hallarının təzahür müxtəlifliyi, xəstələrdə travma və onların müalicəsi haqqında biliklərin məhdud olması müalicə və diaqnostikanı daha da çətinləşdirir.¹ Ümumi travmatologiyada üz-çənə travmalarının xüsusi çəkisi vardır. Tədqiqatlarda kəllə-üz nahiyəsi travmaları arasında çənə sınıqlarının 60-70% təşkil etdiyi göstərilmişdir.^{2,3}

Son illər ümumi travmatizm strukturunda üz-çənə travmalarının orta çəkisi artmışdır. Bununla yanaşı travmaların, xüsusilə, üz-çənə və üzün orta zonasında irihəcimli zədələnmələrin gedişatının ağırlaşması da müşahidə edilir.

Statistik hesablamalardan məlum olmuşdur ki, üz-çənə travmalarının əsas səbəbləri arasında nəqliyyat-yol hadisələri (41%), məişət qəzaları (23%) və idman qəzaları (18%) əsas yeri tutur.

Nəqliyyat-yol qəzaları nəticəsində baş verən çənə sınıqları açıq və qapalı ola bilər. Bu anatomik nahiyədə zədələnmələrin 23,68% təşkil etdiyi məlum olmuşdur.⁴

1. Чжан, Ш. Переломы нижней челюсти в области тела и угла: структура, эпидемиология, принципы диагностики часть 1 / Ш. Чжан, П.П. Петрук, Ю.А. Медведев // – Москва: Российский стоматологический журнал, – 2017. № 2, – с. 100-103).
2. Радкевич, А.А. Остеосинтез нижнечелюстных переломов с использованием конструкций из никелида титана / А.А. Радкевич, В.Э. Гюнтер, И.В. Синюк [и др.] // В мире научных открытий, – Москва: – 2018. № 5, – с. 12-26).
3. Хомутинникова, Н.Е. Комплексная медико-социальная характеристика больных с травматическими повреждениями челюстно-лицевой области в нижегородской области / Н.Е. Хомутинникова, Н.А. Янова, А.И. Корсакова [и др.] // Российская стоматология, – Москва: – 2018. №1, – с. 68-69).
4. Shamaeva, L. Titanium Nickelide in Midface Fractures Treatment / L. Shamaeva, E. Diachkova, P. Petruk [et al.] // Journal of functional biomaterials, – 2020. 11(3), – p.1-11).

Çənə sınıqlarının ən erkən ağırlaşmaları arasında ağır, yumşaq toxumaların ödemi, çeynəmə əzələlərin travmatizmini göstərmək olar.⁵ Bununla yanaşı, ağırlaşmalar reabilitasiyanın istənilən başqa mərhələsində də baş verə bilər. Çənə sınıqları zamanı klinisistlərin istifadə etdikləri medikamentoz və fizioterapiya müalicə metodları bəzən uğurla nəticələnir. Bu səbəbdən ağırlaşmaların qarşısını alan və reabilitasiya proseslərini sürətləndirən daha effektiv müalicə üsullarının axtarışı davam etməkdədir.⁶

Çənə sınıqlarının cərrahi müalicəsindən sonra bir çox ağırlaşmalar aşkar edilir. Məsələn, müxtəlif lokalizasiyalı çənə sınıqları zamanı sümük qəlpələrinin repozisiyası zamanı dişlərin və paradont toxumalarının zədələnməsi, osteosintez əməliyyatı zamanı sümük toxumasının həddindən artıq qızması, dişəti və selikli qişanın böyük həcmdə kəsilməsi (bu da qan dövranının pozulmasına səbəb olur) baş verir.⁷ Hazırda üz-çənə cərrahiyyəsində çənə sınıqlarının bir sıra konservativ və cərrahi müalicə metodları işlənib hazırlanmışdır. Onların hər birinin üstün və çatışmayan cəhətləri vardır. Bununla yanaşı son illər konservativ müalicə metodlarının aparılma tezliyinin azalma tendensiyası qeydə alınır.⁸

5. *Масляков, В.В. Анализ результатов лечения сочетанных и изолированных повреждений лицевого черепа, полученных в результате дорожно-транспортных происшествий, в условиях региональных травмоцентров / В.В. Масляков, Ю.Е. Барачевский, О.Н. Павлова [и др.] // Политравма, – Ленинск-Кузнецкий: – 2021. №4, – с. 6-17.*
6. *Гасымзаде, Д.К. Эффективность зубочелюстного тренинга в реабилитации пациентов с переломами нижней челюсти / Д.К. Гасымзаде, С.С. Ксембаев, Ф.В. Тахавиева [и др.] // Российская стоматология. – Москва: – 2021. №4, – с. 30-32.*
7. *Сорвин, В.А. Осложнения хирургического лечения пациентов с врожденными аномалиями челюстей: клиническая характеристика и профилактика / В.А. Сорвин, А.Ю. Дробышев, К.А. Куракин [и др.] // Пластическая хирургия и эстетическая медицина, – Москва: – 2020. №2, – с. 21-32.*
8. *Савельев, А.Л. Современный подход к лечению пациентов с переломами нижней челюсти / А.Л. Савельев, М.Г. Самуткина // Оперативная хирургия и клиническая анатомия, – 2021. №1, – с. 29-34.*

Müasir profilaktik tədbirlərin tətbiq edilməsinə baxmayaraq, çənə sınıqları zamanı əməliyyatdan sonrakı ağırlaşmaların rast gəlmə tezliyi azalmır və bütün ağırlaşmaların 5,5-14,1%-ni təşkil edir. Ədəbiyyat mənbələrindən məlumdur ki, çənənin travmatik osteomieliiti orqanizmin aşağı immun reaktivliyi nəticəsində baş verir. Bu baxımdan çənə sınıqlarının müalicəsində infeksiyon prosesin aradan qaldırılması, yerli və ümumi immunitetin stimullaşdırılmasının effektiv metodlarının tətbiq edilməsi zəruri məsələ olaraq qarşıda durur.⁹

Son illər bioloqlar tərəfindən molekulyar-hüceyrə səviyyəsində aparılan fundamental tədqiqatlarda reparativ osteogenez prosesləri haqqında təsəvvürlər genişlənmişdir. Sümük toxumasında əmələ gələn osteositlərin çoxfunksionallığına diqqət yetirilmişdir.¹⁰

Travmadan sonra ilk günlər sınıq nahiyəsində iltihabi proseslər və sümük qırıntılarının sonluqlarının rezorbsiyası baş verir. Bu mərhələdə osteoklastik rezorbsiyanın stimulyasiyasının və immunitetin aktivləşməsinin aparılması məqsədəuyğundur.

Tədqiqatlardan birində göstərilmişdir ki, çənə sınıqları olan xəstələrdə sağlam şəxslərə nisbətən ilk günlərdə, 7-ci və 14-cü sutkalarda leykositlərin artması, limfositlərin miqdarının azalması, DİK miqdarının azalması qismində ümumi immun dəyişiklikləri baş verir.¹¹

Müasir immunokorreksiya metodlarının axtarışı zamanı immunomodulyar və iltihab əleyhinə qeyri-spesifik təsirə malik olan adaptogen preparatın (Septilin) müxtəlif tip ikincili immundefisit vəziyyətlərdə (in vitro, in vivo) öz effektiv təsirini tapması marağımıza səbəb olmuşdur.

9. Rakhimov, Z.K. *Immuno correction of post-traumatic inflammatory complications in patients with fractures of the lower jaw // The Pharma Innovation Journal*, – 2020, 9(6), – p. 592-594.

10. Оноприенко, Г.А. *Современные концепции процессов физиологического и репаративного остеогенеза / Г.А. Оноприенко, В.П. Волошин // – Москва: Альманах клинической медицины, – 2017. №2, – с. 79-93.*

11. Изосимов, А.А. *Оптимизация комплексного лечения переломов нижней челюсти: / автореферат дис. кандидата медицинских наук. / – Пермь, 2007. – 24 с., 17с.*

Bu məqsədlə çənə sınıqları zamanı Septilin preparatının reparativ osteogenezə təsirini eksperimental və klinik tədqiqatlarda öyrənilməsi qərara alındı.

Tədqiqatın obyektı. Eksperimental tədqiqat Azərbaycan Tibb Universitetinin Elmi Tədqiqat Mərkəzində “Şinşilla” dəstəsindən çəkisi 2,0-3,0 kq olan hər iki cinsdən 24 baş tam sağlam adavovşanı üzərində aparılmışdır. Klinik tədqiqata 1 saylı Kliniki Tibbi Mərkəzin üz-çənə cərrahiyyə şöbəsində 2015-2018-ci illər ərzində çənə sınığı üzrə müalicə olunan 80 xəstə cəlb edilmişdir.

Tədqiqatın məqsədi eksperimental və klinik tədqiqatlar əsasında immunkorreksiya yolu ilə çənə sınıqları olan xəstələrin müalicəsinin nəticələrinin yaxşılaşdırılması olmuşdur.

Tədqiqatın vəzifələri:

1.Eksperimental tədqiqatda çənə sınıqları zamanı posttravmatik dövrdə qanda immunoloji göstəricilərdə dəyişikliklərin müəyyən edilməsi;

2.Eksperimental tədqiqatda Septilin preparatının reparativ osteogenez prosesinə təsir mexanizminin öyrənilməsi;

3. Klinik tədqiqatda laborator analizlərə əsasən çənə sınığı diaqnozu olan xəstələrdə yerli və ümumi immun pozuntuların aşkar edilməsi;

4.Eksperimental tədqiqatda öz təsdiqini tapmış immunoloji diaqnostika və müalicə alqoritmlərinin klinikaya tətbiqinin effektivliyinin qiymətləndirilməsi;

5.Çənə sınığı olan xəstələrdə posttravmatik dövrdə immun defisiti vəziyyətinin adaptiv və immunmoduləedici preparatlarla müalicəsinin reparativ osteogenez prosesinə təsirinin qiymətləndirilməsi.

Tədqiqatın metodları.

- eksperimental
- morfoloji
- biokimyəvi-immunoloji
- şüa diaqnostikası
- kliniki-laborator
- termometriya
- riyazi-statistik metodlar.

Dissertasiyanın müdafiyyə çıxarılan əsas müddəaları:

- Çənə sınıqları ilə müşayiət olunan travmatik zədələnmələr zamanı xəstələrin ənənəvi müayinəsilə yanaşı immun sisteminin vəziyyətinin öyrənilməsi də məqsəduyğundur.
- Çənə sınıqlarının müalicə tədbirlərinə yalnız lokal xarakterli deyil, həm də ümumi orqanizm səviyyəsində müalicənin daxil edilməsi effektivdir.
- Çənə sınıqları zamanı immun sistemin vəziyyətinin korreksiyası və modulyasiya edilməsi müalicənin nəticələrinə müsbət təsir göstərir.
- Septilin preparatı çənə sınıqlarının müalicəsində effektivdir

Tədqiqatın elmi yeniliyi. Aparılmış klinik-eksperimental tədqiqatlar nəticəsində immunoloji, histomorfoloji, radioloji və riyazi-statistik göstəricilərə əsaslanaraq çənə sınıqlarında reparativ osteogenez prosesinin xüsusiyyətləri müəyyənləşdirilmiş və bunların əsasında yeni müalicə alqoritmlərinin effektivliyi sübut edilmişdir. Aparılan tədqiqatın gedişatında adətən immun defisiti vəziyyətlərində yardımçı vasitə kimi istifadə edilən SEPTİLİN preparatı ilk dəfə olaraq çənə sınıqlarının bərpası məqsədilə tətbiq edilmişdir.

Tədqiqatın praktik əhəmiyyəti. Bitki mənşəli preparatın immunomodulyar aktivliyindən başqa iltihab əleyhinə-analgetik təsirinin olması və heç bir əlavə mənfi təsirinin olmaması onun nəzərdə tutduğumuz praktik tətbiqinin asanlaşdırmışdır. Çənə sınıqlarının kompleks müalicəsində Septilin əlavə edilmiş yeni müalicə taktikası baş verə biləcək ağırlaşmaları minimuma endirərək praktik istifadə üçün üstünlüklərə malikdir.

Tədqiqat işinin aprobasiyası. Tədqiqatın nəticələri aşağıdakı konfranslarda müzakirə edilmişdir:

Avropa Kəllə Üz-çənə cərrahlarının 24-cü beynəlxalq konqresi, 18-21 sentyabr, 2018, Münxen, Almanya;

Azərbaycan Ağız və Üz-çənə cərrahları cəmiyyətinin 1-ci beynəlxalq konqresi, 2019, Bakı, Azərbaycan;

ARSSS (Advanced Research Society For Science And Sociology) təşkil etdiyi beynəlxalq konfransda, 20-21 oktyabr, 2019. İstanbul, Türkiyə;

Dissertasiya işinin əsas müddəaları Azərbaycan Tibb

Universitetinin ağız və üz-çənə cərrahiyyəsi kafedrasının iclasında (25.01.2022, protokol № 05) və Azərbaycan Tibb Universitetinin nəzdində fəaliyyət göstərən ED 2.05 Dissertasiya şurasının elmi seminarında (11.05.2022; protokol № 15) məruzə və müzakirə edilmişdir.

Tədqiqatın nəticələrinin tətbiqi. Tədqiqatdan əldə olunan elmi və təcrübəli nəticələr 1 saylı Kliniki Tibbi Mərkəzin üz-çənə cərrahiyyə şöbəsində və Azərbaycan Tibb Universitetinin Tədris-Cərrahiyyə Klinikasının üz-çənə cərrahiyyə şöbəsində çənə sınıqlarının kompleks müalicəsində tətbiq olunur.

Dissertasiya işinin yerinə yetirildiyi təşkilat. Dissertasiya işi Azərbaycan Tibb Universitetinin Ağız və üz-çənə cərrahiyyə kafedrasında, Azərbaycan Tibb Universitetinin Elmi-Tədqiqat mərkəzində və 1 saylı Kliniki Tibbi Mərkəzin üz-çənə cərrahiyyə şöbəsində aparılmışdır.

Dərc olunmuş məqalələr. Dissertasiya işinə dair 12 elmi iş çap edilmişdir. Bunlardan 9-u məqalə, 3-ü tezis olmuşdur, bunlardan 2 məqalə və 2 tezis xaricdə dərc edilmişdir.

Dissertasiya işinin həcmi və strukturu. Dissertasiya işi Azərbaycan dilində 144 səhifədə (210.851 işarə) təqdim edilmiş, giriş (5 səhifə, 9.420 işarə), ədəbiyyat icmalı (32 səhifə, 61.804 işarə), Tədqiqatın material və metodları (15 səhifə, 29.915 işarə), şəxsi tədqiqatları əhatə edən 2 fəsil, III fəsil (5 səhifə, 8.520 işarə), IV fəsil (15 səhifə, 25.289 işarə), yekun (34 səhifə, 71.371 işarə), nəticələr (2 səhifə, 4.166 işarə), praktik tövsiyələr (1 səhifə, 366 işarə), ədəbiyyat siyahısı və əlavələrdən ibarətdir. Elmi iş 16 cədvəl, 5 qrafik və 14 şəkillə illüstrasiya olunmuşdur. Ədəbiyyat siyahısı 158 mənbəni əhatə etmişdir. Bunlardan 16 mənbə Azərbaycan dilində olmuşdur.

TƏDQIQAT İŞİNİN ƏSAS MƏZMUNU

Eksperimental tədqiqat. Eksperimental tədqiqat ATU-nun Elmi-Tədqiqat Mərkəzində çəkisi 2,0-3,0 kq “Şinşilla” dəstəsinə aid, hər iki cinsdən olan 24 baş tam sağlam adadovşanı üzərində aparılmışdır. Heyvanlarda travmatik çənə sınığı modeli yaradılmışdır və 1 gün sonra

bütün sınıqlarda titan mini lövhə ilə osteosintez əməliyyatı tətbiq edilmişdir. Əməliyyatdan əvvəl və müalicənin müxtəlif mərhələlərində qanın biokimyəvi-immunoloji analizləri, sınıq xəttinin radioloji müayinəsi və sınıq xəttindən götürülən biopratlar işıq mikroskopu vasitəsi ilə öyrənilmişdir Təcrübə heyvanları kontrol və tədqiqat qrupu olmaqla 2 əsas qrupa bölünmüşdür. Bütün heyvanlarda M.V.Morozovanın təklif etdiyi üsulla (2000) çənə sınığı modeli yaradılmışdır.

Ağrısızlaşdırma və narkozun verilməsi üçün aşağıdakı müvafiq tədbirlər icra edilmişdir. Premedikasiya məqsədilə əməliyyatdan 30 dəqiqə əvvəl bütün heyvanların əzələ daxilinə 50%-li analgin (50-70 mq/kq), 1%-li dimedrol-1%-li (1-1.5 mq/kq), atropin sulfat 0,1%-li (0,1-0,2 mq/kq), 0.25%-li droperidol (0.5 mq/kg) məhlulu yeridilmişdir. Daha sonra dovşanların dərialtı qulaq venası kateterləşdirilmiş və qeyri-inhalyasion narkoz məqsədilə kalipsoldan vena daxili (3-4 mq/kq) yeridilmişdir. Əməliyyatın gedişində kalipsolla venadaxili narkoz davam etdirilmişdir.

Narkoz altında heyvanın çənə bucağı nahiyəsinin yunu təmizlənmiş, həmin nahiyə antiseptik məhlulla işləndikdən sonra çənəaltı nahiyədə xətti kəsik aparılmış, toxumalar iti və küt üsulla ayrılaraq çənə bucağı skeletləşdirilmiş və həmin nahiyədə xətti dekortikasiya edilərək yüngül travma ilə sınıq modeli yaradılmışdır.

Sonra sınıqlar repozisiya edilmiş, titan minilövhələr və vintlərlə rigid fiksə edilmişdir. Heyvanlara 7 gün 25mq/kq Ampisilin, 0,3 mq/kq Dexamethazon və 0,3 mq/kq Ketanol ilə ənənəvi müalicə aparıldı. İkinci qrupa aid olan 12 baş dovşanda çənə sınığı modeli yaradıldıqdan sonra ənənəvi müalicədən əlavə 30 gün müddətində gündə 2 dəfə 30 mq/kq peroral Septilin immunmodulyatoru təyin edilmişdir.

Eksperimental sınıqdan sonra 1-ci, 15-ci və 60-ci günlərində heyvanlardan götürülən qan nümunələri ATU-nun Elmi-Tədqiqat Mərkəzinin biokimyə şöbəsinə verilmiş və DİK, komplement və lizosim təyin edilmişdir. Histoloji müayinələrin aparılması üçün əməliyyatdan 7, 21 və 60 gün sonra narkoz altında heyvanların çənə bucağından monoblok şəklində sınıq xətti tam saxlanılmaqla nümunə

götürülmüş, ATU-nun Elmi-Tədqiqat Mərkəzinin morfolojiya və histologiya şöbəsinə verilmişdir.

Morfoloji müayinələr eksperimentdə əməliyyatdan sonra 7-ci gün, 21-ci gün və 60-cı gün sonra sınıq xəttindən götürülən bioptatlara 400 dəfə böyütmədə işıq mikroskopu altında baxılmışdır.

Klinik tədqiqat. Çənənin sınığı sulh dövründə bir çox səbəblərdən (məişət, idman, istehsalat, nəqliyyat qəzası zamanı alınan travmalardan) baş verə bilər. Çənə nalaoxşar formada olub, müxtəlif yerlərdə müəyyən qalınlığa, böyük əyriliyə malikdir. Çənənin sınığı əyilmə, sıxılma nəticəsində baş verə bilər və sifət skeleti sümükləri arasında daha çox rast gəlinən haldır.

Çənə sınıqları yerləşdiyi nahiyə üzrə (birtərəfli, ikitərəfli), sayı (bir, iki, çoxsaylı) və xarakteri üzrə (tam, qeyri-tam) 1) yerini dəyişməmiş, 2) yerini dəyişmiş, 3) xətti, 4) qəlpəli, 5) açıq və 6) qapalı olurlar.

Klinik tədqiqata 1 sayılı Kliniki Tibbi Mərkəzin üz-çənə cərrahiyyə şöbəsində 2015-2017-ci illər ərzində çənə sınığı üzrə müalicə edən 80 xəstə cəlb edilmişdir (Cədvəl 1).

Cədvəl 1

Xəstələrin cinsə, travmanın etiologiyası və kliniki simptomlarına görə bölünməsi

Göstəricilər	Əsas qrupu (n=40)		Nəzarət qrupu (n=40)		p
	Müt.r	%	Müt.r	%	
Kişi	31	77,5	36	90	> 0,05
Qadın	9	22,5	4	10	
Orta yaş	1-61	27,4±1,79	5-63	30,6±2,09	> 0,05
Travmanın etiologiyası:					
Məişət	24	60,0	27	67,5	> 0,05
Münaqişə	11	27,5	10	25,0	> 0,05
Yol-nəqliyyat qəzası	4	10,0	1	2,5	> 0,05
İdman	1	2,5	2	5,0	> 0,05
Ödem, şişkinlik	40	100	40	100	> 0,05
Yumşaq toxumaların zədələnməsi	40	100	40	100	> 0,05
Müsbət yüklənmə simptomu	40	100	40	100	> 0,05
Dişləmin vəziyyətinin pozulması	34	85	36	90	> 0,05

Xəstələrdən 13-ü qadın, 67-si kişi olmuşdur. Müalicə sxemindən asılı olaraq xəstələr iki qrupa ayrılmışdır: əsas qrup – 40 xəstə; nəzarət qrupu – 40 xəstə. Nəzarət qrupunda olan 40 xəstədə orta yaş həddi $30,6 \pm 2,9$, ən kiçik yaş 5, ən böyük yaş 63 yaş olaraq qeyd edilmişdir. Əsas qrupda olan 40 xəstədə orta yaş həddi $27,4 \pm 1,79$, ən kiçik yaş 1, ən böyük yaş 61 yaş olaraq qeyd edilmişdir.

Travmadan sonra nəzarət qrupunda olan xəstələrdən dərhal müraciət edənlərin sayı 23, əsas qrupda isə 19 xəstə olmuşdur. Ümumilikdə, orta hesabla travmadan sonra müraciət müddəti 2,75 gün olmuşdur. Nəzarət qrupunda 27 xəstə məişət zəmnində, 10 xəstə munaqişə zəmnində, 1 xəstə yol nəqliyyat qəzası nəticəsində, 2 xəstə idman zamanı travma almışdır. Əsas qrupda 24 xəstə məişət zəmnində, 11 xəstə munaqişə zəmnində, 4 xəstə yol nəqliyyat qəzası zamanı, 1 xəstə idman zamanı travma almışdır. Travmadan sonra hər iki qrup xəstələrin hamısında vizual olaraq ödem, şişkinlik, yumşaq toxumaların zədələnməsi və müsbət yükləmə simptomu aşkar edilmişdir. Dişləmin pozulması nəzarət qrupunda 36 xəstədə, əsas qrupda isə 34 xəstədə qeydə alınmışdır (Cədvəl 1). Xəstələr travmadan 1-7 gün müddətində müraciət etmişlər.

Nəzarət qrupu xəstələrdə çənənin bucaq nahiyəsinin sınıqları 52,5%, oynaq başı nahiyəsinin sınıqları 17,5%, mental nahiyəsinin sınıqları 45%, cisim nahiyəsinin sınıqları 20,0%, şaxə nahiyəsinin sınıqları 1% təşkil etmiş, simfiz nahiyəsinin sınıqları və alveol çıxıntısının sınıqları olmamışdır. Əsas qrup xəstələrdə çənənin bucaq nahiyəsinin sınıqları 40,0%, oynaq başı nahiyəsinin sınıqları 40,0%, mental nahiyəsinin sınıqları 30,0%, cisim nahiyəsinin sınıqları 20,0%, simfiz nahiyəsinin sınıqları 22,5%, alveol çıxıntısının sınıqları 2,5%, şaxə nahiyəsinin sınıqları 2,5% təşkil etmişdir. Nəzarət qrup xəstələrdə orta hesabla yataq günləri $8,9 \pm 0,74$ gün, əsas qrupda isə $10,2 \pm 0,94$ gün olmuşdur.

Xəstələr travmadan sonra 1-7 gün müddətində müraciət etmişlər. Göstərişə əsasən 71 (88,75%) xəstəyə çənənin osteosintezi əməliyyatı, 9 (11,25%) xəstəyə isə çənələrin bimaksilyar şinalanması əməliyyatı icra olunmuşdur. Osteosintez əməliyyatları AO/ASIF (Association for Osteosynthesis/Association for the Study of Internal Fixation)

konsepsiyasına uyğun olaraq titan mini lövhə və vintlərlə, çənələrin Vasiliyev şinaları ilə bimaxsilyar şinlanmışdır.

Əsas qrup xəstələrə nəzarət qrupu xəstələrindən fərqli olaraq ənənəvi qəbul olunan antibakterial, iltihabəleyhinə, simptomatik və ağız boşluğunun antiseptiklərlə müalicəsi və gigiyenik işlənməsi ilə yanaşı adaptiv immunmodulyator olan Septilin preparatı 1 ay müddətinə gündə 2 həb olmaqla təyin edilmişdir.

Xəstələrin klinik müayinəsi zamanı əsas diaqnostik əlamətlərdən biri də çənə sınıqları zamanı yüklənmə simptomunun müsbət olub-olmadığını təyin etdik. Bu zaman xüsusi çənəaltı nahiyə və ya qarşılıqlı çənə bucaqları nahiyəsinə təzyiq edəndə həmin yerdə ağrının baş verməsi ilə xarakterizə olunur. Adətən digər formada da yüklənmə simptomunun müsbət olmasını təyin etmək olur. Bu zaman xüsusi çənəaltı nahiyəyə və ya qarşılıqlı çənə bucaqları nahiyəsinə təsir etmək lazımdır. Hər iki variantda ağrı olarsa, yüklənmə simptomu müsbət hesab edilir və klinik olaraq çənə sınığı təsdiqlənir. Əlavə olaraq bimanual palpasiyanın rolu da əvəzsiz olub, tam olaraq çənə sınığının olmasını təsdiqləyir.

Çənə sümüyündən başqa üz skeletinin digər sümükləri də müayinəsini də vizual və palpator olaraq aparmışıq.

Əlavə olaraq zədələnməyə məruz qalmış xəstələrdə sifət dərisinin rəngini, üzün quruluşuna, sifətdə və ağız boşluğunda patoloji elementlərə, dilin, dodağın, yanağın, damağın vəziyyətinə və onların digər patoloji proseslərə məruz qalıb-qalmamasına diqqət yetirmişik.

Xəstələr rentgenologiya, ortopontomografiya, kompyuter tomoqrafiyası şüa diaqnostika metodları ilə müayinə edilmişlər. Xəstələrin kompleks müalicəsində yanaşı gedən patologiyalara, eləcə də planlaşdırılan əməliyyatlara görə müxtəlif mütəxəssislərlə konsultasiyalar aparmışıq. Osteosintez əməliyyatından əvvəl xəstələr əsasən neyrot travmatoloq, terapevt, anestezioloq, kardioloq kimi mütəxəssislərin konsultasiyalarında olub və cərrahi əməliyyata hazırlamışdır. Xəstələrdə yerli və ümumi rezistentliyin təyini üçün immunoloji müayinələr aparılmışdır: faqositar aktivlik, xəstələrdə yanaqdan miqrasiya edən neytrofillərin funksional aktivliyi, qələvi fosfatının aktivliyi, lizosim aktivliyi, immunqlobulin G, A, M,

komplement sisteminin aktivliyi, T-limfositlərin subpopulyasiyaları təyin edilmişdir.

Çənə sınığı ilə olan uşaqların travmasını həkim pediatr müayinə edib. Üz-çənə nahiyəsindən əlavə orqanizmin digər nahiyələrindəki patologiyalara, o cümlədən, kəllə-beyin zədələnmələrinə görə xəstələr neyrotavmatoloqlar tərəfindən konsultasiya ediliblər. Diş-çənə sistemindəki anomaliyalara və inkişaf qüsurlarına görə xəstələrin bir qismi isə stomatoloq ortodontlar tərəfindən müayinə edilmişlər. Ortodontların konsultasiyaları konservativ və konservativ cərrahi üsullarla müalicə olunan uşaqların kompleks müalicəsində vacib rol oynamışdır.

Orqanizmin yanaşı gedən patologiyaların müəyyənləşdirilməsində kompleks müalicə prosesində iştirak edən mütəxəssislərin müayinələri və konsultasiyaları xəstələrin effektiv müalicəsi üçün əhəmiyyətli olmuşdur.

Osteosintez əməliyyatından əvvəl xəstələr əsasən neyrotavmatoloq, terapevt, anestezioloq, kardioloq kimi mütəxəssislərin konsultasiyalarında olub və cərrahi əməliyyata hazırlamışdır.

Xəstələrdə yerli və ümumi rezistentliyin təyini üçün immunoloji müayinələr aparılmışdır: faqositar aktivlik, xəstələrdə yanaqdan miqrasiya edən neytrofillərin funksional aktivliyi, qələvi fosfatazinin aktivliyi, lizosim aktivliyi, immunqlobulin G, A, M, komplement sisteminin aktivliyi, T-limfositlərin subpopulyasiyaları təyin edilmişdir. Alınan kəmiyyət göstəriciləri riyazi-statistik metodlarla işlənmişdir.

Hal-hazırda məlumdur ki, T və B limfositlər öz üzərində müəyyən reseptor və markerlər daşıyırlar. Xüsusən insanda T-hüceyrələri qoyun qanının eritositləri ilə rozetlər əmələ gətirməsinə görə müəyyənləşdirmək olur. Rozet əmələ gəlməsində insan limfositləri iştirak edir və bu zaman 4-dən az olmayaraq qoyun eritrositlərini özünə cəlb edir. İmmunitetin T- sistemini qiymətləndirmək üçün dərhal rozetlərin əmələ gəlməsinin dəyişdirilməsi üsulu ilə təyin edilmişdir.

Heparinli qanda (25 vahid heparin, 1ml qan) leykositlərin miqdarı təyin edilir və qanın formulasını hesablamaq üçün yaxma hazırlanır.

Limfositlərin konsentrasiyası ayrılmış fikol-veroqrafin speda-199 əlavə edərək 2×10^6 ml-ə gətirilir.

Yuyulmuş qoyun qanını speda-199 ilə durulaşdırıb 0.56 qatılığa 0.1 ml durulaşdırılır. Həmin qarışıq 0.1 ml limfosit suspenziya əlavə olunur. Qarışıq 37 C də 5 dəqiqə termostatda qalır. Sonra bu qarışıq sentrifugada 5 dəqiqə 750 dövr/dəqiqədə fırlatılır. Bundan sonra 1 saat müddətində 12 C temperaturda qalır. İnkubasiyadan 1 saat keçdikdən sonra hüceyrələr qlyutar aldehid ilə fiksasiya olunur. (0.5 ml 0.6 % məhlul) və yuyulduqdan sonra yaxmalar hazırlanır. Yaxmalar memanolda fiksasiya olunur və Romanevski-gimza ilə rənglənilir.

Qanda lizosimin aktivliyi nefelometrik üsulla təyin edilir. (M.Q.Dorofeyçuk 1968). Qarışıq fosfat buferində (PH 7.2-7.4) test-mikrob (*Microkoccus hysodecticus*) suspenziyasının bulanıqlıq dərəcəsinə əsaslanaraq standartlaşdırılmış 540 dalgada 3 ml həcmində küvetlə təyin edilir.

Qanda dövr edən immunokomplekslər M. Digeon və başqaları 1977 üsulu ilə təyin edilir. Bu üsulun prinsipi ondan ibarətdir ki, ПЭК 6000 məhlulun bu miqdarında antigen-antitela komplekslərin xüsusi presipitasiyası baş verir. Dövr edən immunokomplekslərin miqdarını spektrofotometrde 1×1 450 dalgada fotometri üsul ilə alınan presipitatın sıxlığı təsdiqləyir. Nəticə sıxlıq vahidi ilə ölçülür.

Qanda İg G, A, M (G. Mançini, 1965) üsulu ilə təyin edilir, hansı ki, presipitat dairələrinin dəyişməsinə əsaslanır. Kəsilmiş aqar qatı olan lunkalara zərdab köçürülür hansında ki, öncədən monospesifik zərdab dispersiya olunub. Presipitatın dairəsinin diametri tədqiq edilən immunoqlobulinlərin konsentrasiyasına mütənasibdir. İmmunoqlobulinlərin miqdarı insanın standart zərdabı immunoqlobulinlərin məlum olmuş konsentrasiyası ilə müqayisəli şəkildə təyin olunmuşdur.

Qanda komplement sisteminin aktivliyi fotokaoimetrik mikro üsulla təyin edilir. (F.Y.Qarib, L.N. Şarapov 1973). Hemolizin dərəcəsi FEK-56 ilə ölçülür. Komplementin miqdarı aşağıdakı formula ilə hesablanır.

$$C = \frac{\text{FEK təcrübə göstərcisi} \times 40}{50\% \text{ hemolizin hemosistem göstərcisi}} = \text{FEK şkala vahidi}$$

T-limfositlərin subpopulyasiyaları T-helper və T- supressorlar (A.Shore və başqaları, 1978) teofilinə qarşı həssaslığı ilə təyin edilmişdir.

Alınmış ədədi verilənlər müasir tələbləri nəzərə almaqla statistik metodlarla işlənmişdir. Qrup göstəriciləri üçün orta qiymətlər (M), onların standart xətası (m), sıraların minimal (min) və maksimal (max) qiymətləri, həmçinin qruplarda keyfiyyət göstəricilərinin rastgəlmə tezliyi müəyyən edilmişdir.

Variasion sıralar arasındakı fərqin ilkin qiymətləndirilməsi üçün Styudentin t-meyarı parametrik metodundan, cüt-cüt əlaqəli variantlar üçün seçilmiş göstəricilər arasındakı orta fərq və hissələr arasındakı fərqin qiymətləndirilməsindən istifadə edilmişdir. Sonra alınmış nəticələrin yoxlanması və dəqiqləşdirilməsi məqsədilə qeyri-parametrik meyarlardan – Uilkoksonun (Manna-Uitni) U-meyarı, tezliklərin analizi üçün Pirsonun χ^2 – meyarından istifadə edilmişdir. Öyrənilən göstəricilər arasındakı əlaqənin gücünü müəyyən etmək məqsədilə korrelyasion analiz aparılmışdır.

Qeyd edək ki, tədqiqat işi zamanı alınan nəticələrin statistik işlənməsi Statistica 7.0 tətbiqi komputer proqramı ilə aparılmışdır.

TƏDQIQATIN NƏTİCƏLƏRİ VƏ MÜZAKİRƏSİ

Eksperimental tədqiqata cəlb olunan sağlam dovşanlarda qanda immunoloji göstəricilərdən DİK, lizosim və komplementin səviyyəsi tədqiq edilmişdir. Bütün dovşanlarda təklif olunan üsulla çənə sınığı modeli yaradılmış və sınıq fraqmentlərinin titan mini lövhə və vintlərlə stabil fiksasiya əməliyatı aparılmışdır. Eksperimental tədqiqatda əsas qrupda olan heyvanların kompleks müalicəsində ənənəvi üsullardan əlavə adaptiv immunomodulyar preparat Septilin verilmişdir. Eksperimental tədqiqatın nəzarət və əsas qrupu heyvanlarda müalicənin müxtəlif mərhələlərində qanda immunoloji göstəricilərin və sınıq xəttində sağalma prosesinin histoloji-morfoloji dəyişiklərin müqayisəsi aparılmışdır. Yaradılmış çənə sınığı modeli və sınıq fraqmentlərinin stabil fiksasiyasından sonra hər iki qrupda müalicənin müxtəlif mərhələlərində qanda immunoloji göstəricilərdə baş verən dəyişikliklərin aşkar və müqayisə edilmişdir (Cədvəl 2). Nəticələrə

əsasən çənə sınıqlarının kompleks müalicəsində yeni müalicə alqoritmləri təklif edilmişdir.

Cədvəl 2

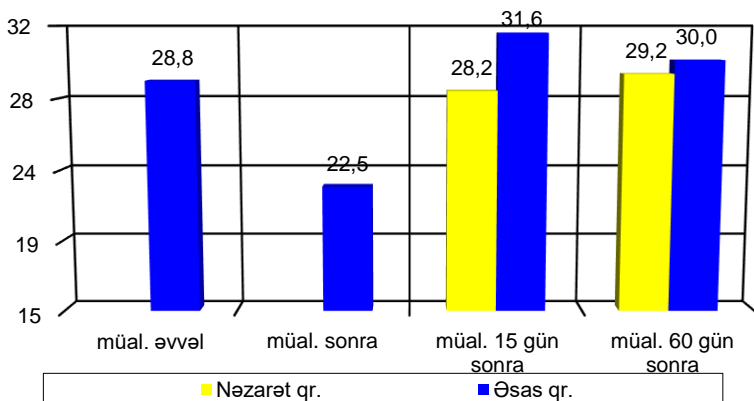
Əməliyyatdan əvvəl və əməliyyatdan 1 gün sonra immunoloji göstəricilər (M±m, min-max)

Göstəricilər	Say	Əməliyyatdan əvvəl	Əməliyyatdan sonra	P
DİK (ş.v.)	10	28,8±0,36 (27-31)	22,5±0,48 (20-25)	<0,01
Komplement (%)	10	57,8±2,10 (46-65)	53,0±2,10 (41-60)	<0,01
Lizosim (%)	10	28,3±0,32 (26,8-29,8)	23,3±0,39 (21,5-25,5)	<0,01

Qeyd: P – əməliyyatdan əvvəlki göstərici ilə müqayisədə fərqin statistik dürüstlüyü (Uilkokson testi üzrə)

Müalicədən sonra 15-ci və 60-cı günlərdə qan nümunələrinin immunoloji müayinələri aparılmış və immunoloji parametrlərin daha sürətli bərpası müşahidə edilmişdir

Qanda DİK göstəricisi sağlam dovşanlarda orta hesabla 28,8±0,36ş.v. olmuşdur. Əməliyyatdan 1 gün sonra orta hesabla 22,5±0,48 ş.v.-ə qədər kəskin azalmışdır (Qrafik 1). Müalicənin 15-ci günündə nəzarət qrupda olan dovşanlarda DİK göstəricisi sağlam dovşanların göstəricilərinin orta qiymətinə yaxınlaşaraq 28,2±0,43 ş.v. olduğu halda, əsas qrup dovşanların göstəricisi əsaslı şəkildə fərqlənərək 31,6±0,60ş.v.-ə qədər artmışdır. Müalicənin 60-cı günündə göstəricilər norma daxilində olmaqla nəzarət və əsas qruplarda müvafiq olaraq 29,2±0,48 ş.v. və 30,0±0,37 ş.v. təşkil edərək, statistik dürüst fərqlənməmişlər. Nəzarət qrupuna nisbətən statistik dürüst fərqlənir (p<0,001).

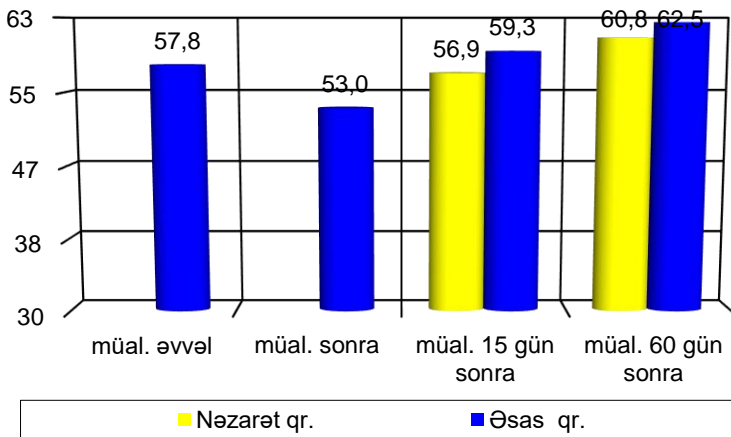


Qrafik 1. Müalicədən əvvəl və sonra DİK göstəriciləri

Qanda komplement göstəricisi sağlam dovşanlarda orta hesabla $57,8 \pm 2,10\%$ olmuşdur. Əməliyyatdan 1 gün sonra orta hesabla $53,0 \pm 2,10\%$ qədər kəskin azalmışdır. Müalicənin 15-ci günündə nəzarət qrupundan olan dovşanlarda komplement göstəricisi sağlam dovşanların göstəricilərinin orta qiymətinə yaxınlaşaraq $56,9 \pm 2,25\%$

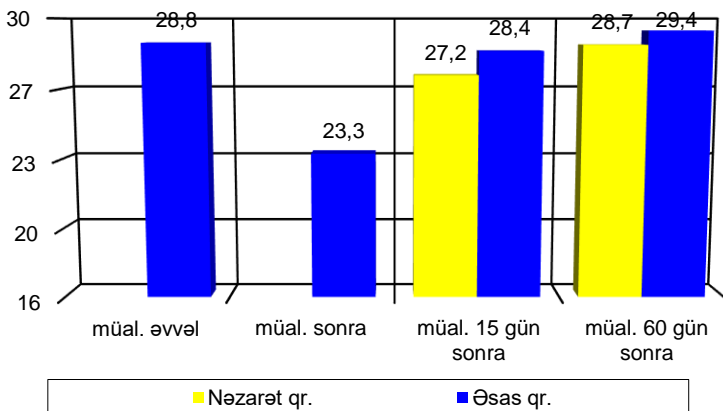
olduğu halda, əsas qrup dovşanların göstəricisi fərqlənərək $59,3 \pm 2,23\%$ -ə qədər qalxmışdır (Qrafik 2). Komplementin göstəriciləri eksperimentin 60-ci günündə orta hesabla nəzarət və əsas qruplarda, uyğun olaraq, $60,8 \pm 2,96\%$ və $62,5 \pm 2,39\%$ olmuş, fərqlər statistik dürüst olmamışdır.

Qanda lizosim göstəricisi sağlam dovşanlarda orta hesabla $28,3 \pm 0,32\%$ olmuşdur. Əməliyyatdan 1 gün sonra orta hesabla $23,3 \pm 0,39\%$ -ə qədər kəskin azalmışdır (Qrafik 3). Müalicənin 15-ci günündə nəzarət qrupunda olan dovşanlarda lizosim göstəricisi sağlam dovşanlarda orta qiymətə yaxınlaşaraq $27,2 \pm 0,31\%$ olduğu halda, əsas qrupunda göstəricisi $28,4 \pm 0,22\%$ -ə qədər yüksəlmişdir. Müalicənin 60-cı günündə lizosim göstəriciləri nəzarət qrupunda $28,7 \pm 0,30\%$ əsas qrupunda isə $29,4 \pm 0,27\%$ -ə qədər qalxmışdır.



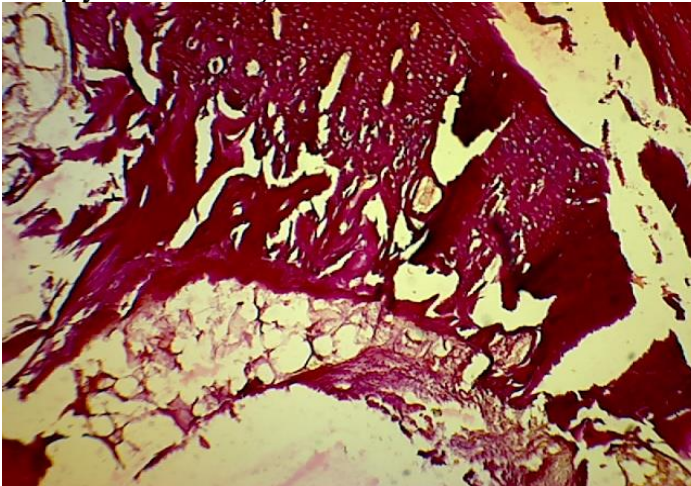
Qrafik 2. Müalicənin komplementə təsirləri

Zədələnmiş toxumaların bərpa olunmasında qanın formalı elementlərilə yanaşı (leykositlərin bəzi növləri) immun sistemin bir çox komponentləri də fəal iştirak edirlər. Eksperimental tədqiqatda bir çox patoloji proseslər zamanı immunmodulyatorun zədələnmiş toxumaların regenerasiya prosesinə müsbət təsir göstərdiyi bir daha öz təsdiqini tapmışdır. Nəzarət qrupuna nəzərən statistik dürüst fərqlənir ($p < 0,05$).



Qrafik 3. Müalicənin lizosimə təsiri

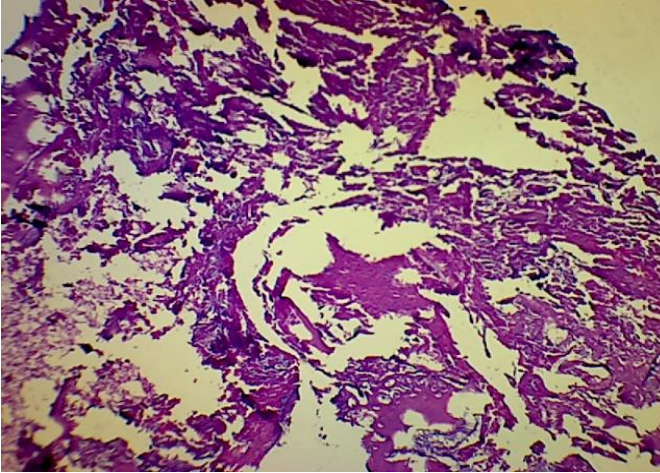
Histoloji müayinələrin nəticələri göstərdi ki, əməliyyatdan sonra 7 gün ərzində bütün təcrübə heyvanlarının çənə sınığı sahəsində birləşdirici toxuma elementləri yaxşı inkişaf etmişdir. Nizamsız yerləşmiş fibrin liflər nazik və incə olmuşdur. Onların arasında zəif qan kapillyarları formalaşmaqda olmuşdur. Nizamsız yerləşmiş liflər arasında regenerativ hüceyrələrinin proliferativ aktivliyi müşahidə edilmişdir. Ənənəvi üsulla müalicə almış üç baş dovşandan götürülən sümük nümunələrində osteogenezin ilkin mərhələsində dəqiq fərqlər müşahidə olunmamışdır. Əsas qrupdan olan 3 baş dovşandan götürülmüş nümunələrdən ikisində osteogenezin ilkin mərhələsi uğurla keçmişdir. Sınıq nahiyəsində birləşdirici toxuma elementləri intensiv inkişaf etmişdir. Nizamsız düzülmüş fibrin lifləri nəzarət qrupa nisbətən bir qədər qalın və sıx görünür (Şəkil 1). Fibrin liflər arasında osteoblastların proliferativ aktivliyi kifayət qədər yüksəkdir. Xüsusilə, sınıq xətti boyunca onların sıxlığı nəzərə çarpır. Bəzi nahiyələrdə tək-tək osteositlərə rast gəlinir. Əsas qrupda 1 heyvanda osteogenezin ilk mərhələsi nəzarət qrupundan az fərqlənmişdir. Nəzarət və əsas qruplara aid olan bütün heyvanların əməliyyat aparılan çənə sümüyü nahiyəsində kəskin müşahidə olunan şişkinlik və iltihabi reaksiyalar qeydə alınmamışdır.



Şək. 1. İşıq mikroskopunda 400 dəfə böyütmədə müalicədən 7 gün sonra əsas qrup dovşanda sınıq xəttindən götürülən blok

Tədqiqatların 21-ci günü nəzarət və əsas qruplara aid olan heyvanların bir hissəsi (hər birindən 3 baş dovşan) dekapitasiya edilərək çənə sümükləri 10%-li formalin məhlulunda fiksə edilmişdir. Götürülmüş nümunələrin histoloji analizi göstərdi ki, ötən 14 gün ərzində bütün nümunələrdə sınıq nahiyəsində birləşdirici toxuma elementləri yaxşı inkişaf etmişdir. Sınımış sümüklər arasında nizamlı düzülmiş kollagen liflər arasında kifayət qədər osteositlərə rast gəlinmişdir. Kollagen liflər xeyli qalınlaşmış, onların üzərində mineral duzların toplanması müşahidə edilmişdir. Nəzarət qrupa nisbətən Septilin tətbiq edilmiş təcrübə heyvanlarının çənə sınığı nahiyəsində kifayət qədər yaxşı inkişaf etmiş kollagen liflər arasında sümük lövhəcikləri müşahidə edilmişdir (Şəkil 2).

Tədqiqatın 60-cı günü nəzarət və əsas qrup heyvanların bir hissəsi (hər qrupdan 3 baş dovşan) dekapitasiya olunaraq çənə sümükləri fiksə edilmişdir. Götürülmüş nümunələrin histoloji analizi göstərdi ki, ötən 60 gün ərzində ilkin sümük elementləri bərpa olunmağa başlamışdır. Sınıq sahəsində birləşdirici toxuma elementləri yaxşı inkişaf etmişdir. Ənənəvi üsullarla müalicə almış heyvanlara nisbətən əlavə septilin preparatı qəbul etmiş heyvanlarda immunmodulyator preparatlardan istifadə olunması reparativ osteogenez prosesinin vaxtında və ağırlaşmasız başa çatmasına müsbət təsir göstərir.



Şək. 2. Işıq mikroskopunda 400 dəfə böyütmədə əməliyyatdan 21 gün sonra əsas qrup dovşanın sınıq xəttindən götürülən blok

Tətbiq olunan immunmodullaşdırıcı Septilin osteogenezin ilkin fazasında daha güclü təsir etməklə leykositlərin kəmiyyət və keyfiyyət balansını saxlayır, sitokinlərin fəaliyyətini artırır, infeksiya riskinin aradan qaldırılmasına şərait yaradır, beləliklə terapevtik-medikamentoz immunokorreksiya sümük sınıqları zamanı reparativ osteogenz prosesində patogenetik müalicə effektivliyini artırır.

Tədqiqatın klinik hissəsində aparılan müayinələrin nəticələrinə görə nəzarət və əsas qrup xəstələrdə travmadan sonra ümumi rezistentliyin orta göstəricisi aşağı düşmüşdür.

Belə ki, nəzarət qrupu xəstələrdə T-limfosit, B-limfosit, T-Helper/T-supressor göstəriciləri hospitalizasiya anında orta göstəricisi müvafiq olaraq $52,2 \pm 0,98\%$, $13,9 \pm 0,92\%$, $2,4 \pm 0,09\%$ olmuşdur. Müalicənin yeddinci günündə bu göstəricilər nisbətən dəyişərək müvafiq olaraq $58,6 \pm 1,02\%$, $16,7 \pm 1,00\%$, $2,6 \pm 0,08\%$ hədlərinə çatmışdır. Müalicənin 15-ci günündə göstəricilər $65,1 \pm 0,91\%$, $18,8 \pm 0,75\%$, $3,1 \pm 0,10\%$ yuxarı doğru qalxaraq normaya yaxınlaşmışdır. Əsas qrupu xəstələrdə isə bu göstəricilər hospitalizasiya anında müvafiq olaraq $55,4 \pm 0,66\%$, $16,2 \pm 0,48\%$, $2,2 \pm 0,06\%$, müalicənin 7-ci günündə $61,3 \pm 0,72\%$, $18,3 \pm 0,51\%$, $2,5 \pm 0,07\%$, müalicənin 15-ci günündə göstəricilər $65,4 \pm 1,04\%$, $20,7 \pm 0,50\%$, $2,8 \pm 0,09\%$ olmaqla norma daxilində qeydə alınmışdır.

Nəzarət qrupu xəstələrdə orta DİK, lizosim, komplement göstəriciləri hospitalizasiya anında, müvafiq olaraq $52,8 \pm 0,76$ ş.v., $34,1 \pm 0,58\%$, $56,0 \pm 1,11\%$ olmuşdur. Müalicənin yeddinci günündə bu göstəricilər nisbətən dəyişərək, müvafiq olaraq $58,5 \pm 0,78$ ş.v., $37,4 \pm 0,33\%$, $60,1 \pm 1,02\%$ hədlərinə çatmışdır. Müalicənin 15-ci günündə göstəricilər $63,9 \pm 1,10$ ş.v., $42,3 \pm 0,45\%$, $65,1 \pm 0,98\%$ yuxarı doğru qalxaraq normaya yaxınlaşmışdır. Əsas qrup xəstələrdə isə bu göstəricilər hospitalizasiya anında müvafiq olaraq, $53,8 \pm 0,98$ ş.v., $30,4 \pm 0,58\%$, $48,2 \pm 0,98\%$, müalicənin 7-ci günündə $56,1 \pm 1,00$ ş.v., $34,6 \pm 0,72\%$, $34,6 \pm 0,72\%$, müalicənin 15-ci günündə göstəricilər $63,1 \pm 0,70$ ş.v., $39,2 \pm 0,85\%$, $39,2 \pm 0,85\%$ olmaqla norma daxilində qeydə alınmışdır.

Müalicənin 7-ci və 15-ci günlərində əsas qrup xəstələrdə göstəricilər nəzarət qrupuna nisbətən daha intensiv qalxaraq normativ göstəricilərə yaxınlaşmışdır.

Nəzarət qrupu xəstələrdə immunqlobulin IgG, IgA, IgM göstəriciləri hospitalizasiya anında orta hesabla müvafiq olaraq, $52,8 \pm 0,76$ q/l, $34,1 \pm 0,58$ q/l, $56,0 \pm 1,11$ q/l olmuşdur. Müalicənin yeddinci günündə bu göstəricilər nisbətən dəyişərək müvafiq olaraq $58,5 \pm 0,78$ q/l, $37,4 \pm 0,33$ q/l, $60,1 \pm 1,02$ q/l hədlərinə çatmışdır. Müalicənin 15-ci günündə göstəricilər $63,9 \pm 1,10$ q/l, $42,3 \pm 0,45$ q/l, $65,1 \pm 0,98$ q/l yuxarı doğru qalxaraq normaya yaxınlaşmışdır. Əsas qrup xəstələrdə isə bu göstəricilər hospitalizasiya anında müvafiq olaraq, $53,8 \pm 0,98$ q/l, $30,4 \pm 0,58$ q/l, $48,2 \pm 0,98$ q/l, müalicənin 7-ci günündə $56,1 \pm 1,00$ q/l, $34,6 \pm 0,72$ q/l, $34,6 \pm 0,72$ q/l, müalicənin 15-ci günündə $63,1 \pm 0,70$ q/l, $39,2 \pm 0,85$ q/l, $39,2 \pm 0,85$ q/l olmaqla norma daxilində qeydə alınmışdır. Əsas qrup xəstələrdə göstəricilər nəzarət qrupuna nisbətən daha intensiv qalxaraq normativ göstəricilərə yaxınlaşmışdır. Müalicə olunan nəzarət qrupu xəstələrdən 8 xəstədə əməliyyat sahəsində iltihabi ağırlaşma müşahidə olunmuşdur. Bu xəstələrdən 5-də sınıq xəttində yerləşdirilən titan mini lövhə və vintlərin çıxarılması əməliyyatı icra edilmişdir. Digər 3 xəstə təklif olunan yardımdan imtina etmişdir.

Əsas qrupda yalnız 1 xəstədə əməliyyat sahəsində iltihabi ağırlaşma müşahidə olunmuşdur. Bu xəstəyə də titan mini lövhə və vintlərin çıxarılması əməliyyatı aparılmış, iltihab əlamətləri aradan qaldırılmışdır.

Beləliklə, apardığımız klinik-biokimyəvi tədqiqatların nəticələri göstərir ki, çənə sümüyünün sınıqları zamanı posttravmatik dövrdə yarana biləcək immun defisit vəziyyətinin aradan qaldırılması üçün adaptiv və immunmoduləedici preparatların istifadə olunması reparativ osteogenez prosesinin vaxtında və ağırlaşmasız başa çatmasına müsbət təsir göstərir. Tədqiq olunan immunmoduləedici Septilin preparatı osteogenezin ilkin fazasında daha güclü təsir etməklə, leykositlərin kəmiyyət və keyfiyyət balansını saxlayır, sitokinlərin fəaliyyətini artırır, infeksiya riskinin aradan qaldırılmasına şərait yaradır. Beləliklə terapevtik-medikamentoz immunkorreksiya sümük sınıqları zamanı reparativ osteogenez prosesində patogenetik müalicənin effektivini artırır.

Aparılan müayinələrin nəticələrinə görə əsas qrup xəstələrdə müalicə dövründə orqanizmin rezistentlik göstəriciləri aşağıdakı kimi

olmuşdur. Hospitalizasiya anında yanağın selikli qişasından miqrasiya edən neytrofillərin sayı sağlam şəxslərə nisbətən fərqli olaraq, $20,0 \pm 1,4$ ş.v. ($p > 0,05$) orta dərəcədə artmışdır. Qələvi fosfotazanın aktivliyi $46,8 \pm 2,0$ ş.v. ($p > 0,005$) təşkil etmişdir.

Hospitalizasiyadan 10-14 gün sonra xəstələrdə yanağın selikli qişasından miqrasiya edən rezistentlik göstəriciləri sağlam şəxslərə nisbətən nəzərəçarpan dərəcədə artmışdır: neytrofillərin sayı $33,7 \pm 1,5$ ş.v. ($p < 0,001$), qələvi fosfotazanın aktivliyi $73,8 \pm 2,6$ ş.v. ($p < 0,001$). Xəstəxanadan çıxış zamanı əsas qrup xəstələrdə (ağırlaşmamış çənə sınıqlarında) yanağın selikli qişasından miqrasiya edən neytrofillərin sayı aşağı düşərək normaya yaxınlaşaraq, $18,6 \pm 1,1$ ($p > 0,05$) təşkil etmişdir. Qələvi fosfotazanın aktivliyi də ona uyğun olaraq normaya yaxınlaşaraq, $40,7 \pm 1,4$ ş.v olmuşdur ($p > 0,05$).

Beləliklə, göstəricilərə uyğun olaraq əsasən çənə sınıqlarının ağırlaşmamış formalarında xəstələrdə yerli qeyri-spesifik rezistentlik klinikadan çıxış zamanı normaya uyğun olmuşdur.

Nəzarət qrupu xəstələrdə xəstəxanadan çıxış zamanı müxtəlif posttravmatik ağırlaşmaları baş verən xəstələrdə hospitalizasiyanın ilk günlərindən sağlam şəxslərə nisbətən yanağın selikli qişasından miqrasiya edən neytrofillərin sayı artaraq, $24,7 \pm 1,2$ ş.v. ($p < 0,001$), qələvi fosfotazanın aktivliyi $47,5 \pm 1,6$ ş.v.-ə çatmışdır ($p < 0,001$). Müalicədən 10-14 gün sonra müayinə olunan xəstələrdə yanağın selikli qişasından miqrasiya edən neytrofillərin sayı sağlam şəxslərdən və müalicənin əvvəlindəki göstəricilərdən fərqli olaraq əsaslı dərəcədə artaraq, $47,5 \pm 1,6$ ($p < 0,001$), qələvi fosfotazanın aktivliyi $86,3 \pm 2,5$ ş.v təşkil etmişdir. Nəzarət qrupu xəstələrində xəstəxanadan çıxış zamanı yanağın selikli qişasından miqrasiya edən neytrofillərin say göstəriciləri yüksək səviyyədə qalaraq, $41,2 \pm 1,5$ ($p < 0,001$), qələvi fosfotazanın aktivliyi $77,0 \pm 2,1$ ş.v. ($p < 0,001$) təşkil etmişdir.

Yuxarıda qeyd edilənlərdən belə qənaətə gəlmək olar ki, nəzarət qrup xəstələrdə müalicə dövründə yerli qeyri-spesifik rezistentlik aşağı düşmüş və müalicənin 10-14-cü günlərində yanağın selikli qişasından miqrasiya edən neytrofillərin sayının, qələvi fosfotazanın yüksək aktivliyinin artması müşahidə olunmuşdur. Xəstəxanadan çıxış dövründə qeyd olunan göstəricilər normaya yaxınlaşmamış, tamamilə fərqlənmişdir. Bu da müayinə olunan xəstələrdə yerli immunitetin aşağı

olduğunu təsdiq edir. Bu xəstələrdə göstəricilərin normadan fərqli olması yerli qeyri-spesifik rezistentlik faktorlarının aşağı olması ilə yanaşı selikli qişada və sümük ətrafında iltihab əlamətləri ilə də müşahidə olunmuşdur.

Müayinə olunan əsas və nəzarət qrupu xəstələrdə ümumi qeyri-spesifik rezistentliyin göstəriciləri də tədqiq edilmişdir. Əsas qrup xəstələrdə hospitalizasiya anında periferik qanda leykositlərin faqositar aktivliyi sağlam şəxslərə nisbətən, demək olar ki dəyişilməmiş, $72,9 \pm 1,4\%$ və $6,3 \pm 0,3$ ş.v. ($p > 0,05$), xəstəxanadan çıxış zamanı $73,7 \pm 1,2\%$ və $6,5 \pm 0,2$ ş.v. ($p > 0,05$). Nəzarət qrup xəstələrdə də hospitalizasiya anında periferik qanda leykositlərin faqositar aktivliyi demək olar ki, dəyişməmiş $73,6 \pm 1,3\%$ və $6,2 \pm 0,3$ ş.v. ($p < 0,001$) olmuşdur. Lakin xəstəxanadan çıxış zamanı leykositlərin faqositar aktivliyi kifayət qədər aşağı düşmüşdür: $61,9 \pm 1,2\%$ və $5,0 \pm 0,4$ ş.v. ($p < 0,02$).

Sınıq xəttində iltihabi prosesin aşkar edilməsi məqsədilə Şiller-Pisarev sınağı tətbiq olunmuşdur. Əsas qrup xəstələrdə hospitalizasiya anında Svrakovun yod dəyər qiymətləndirmə göstəricisi $6,4 \pm 0,7$ bal (intensiv iltihabi proses), nəzarət qrup xəstələrdə $6,8 \pm 0,6$ bal (intensiv iltihabi proses). Aparılan medikomentoz müalicənin 3-4-cü günündə əsas qrup xəstələrdə $4,2 \pm 0,4$ bal (mülayim iltihabi proses), nəzarət qrup xəstələrdə isə $5,5 \pm 0,3$ bal (intensiv iltihabi proses) hesablanmışdır. Müalicənin 6-7-ci günündə əsas qrup xəstələrdə $3,3 \pm 0,7$ bal (mülayim iltihabi proses), nəzarət qrup xəstələrdə isə $5,4 \pm 0,8$ bal (intensiv iltihabi proses) qeydə alınmışdır. Müalicənin 9-10-cu günündə əsas qrup xəstələrdə Şiller-Pisarev sınağı göstəricisi $2,2 \pm 0,6$ bal (cüzi iltihabi proses), nəzarət qrupunda isə $5,1 \pm 0,4$ bal (intensiv iltihabi proses) təşkil etmişdir.

Tədqiqat qrupları xəstələrində alveolyar çıxıntının selikli qişasının sınıq xətti və əks tərəfdə aparılan kontakt termometriyanın göstəriciləri təyin edilmişdir. Hospitalizasiya anında əsas qrup xəstələrdə yüksək termoassimetriya göstəriciləri müşahidə edilmişdir: əsas qrup – $1,6 \pm 0,1^\circ\text{C}$ ($p < 0,01$), nəzarət qrupunda da təxqribən bənzər göstərici – $1,7 \pm 0,2^\circ\text{C}$ ($p < 0,02$) qeydə alınmışdır: Müalicənin 3-4-cü günündə əsas qrupda $1,2 \pm 0,2^\circ\text{C}$ ($p < 0,001$), nəzarət qrupunda $1,5 \pm 0,1^\circ\text{C}$ ($p < 0,01$) olmuşdur. Müalicənin 6-7-ci günündə əsas qrupda

0,9±0,1°C (p<0,01), nəzarət qrupunda 1,3±0,2°C (p<0,01) hesablanmışdır. Müalicənin 9-10-cu günlərində əsas qrupda termoassimetriya göstəriciləri normaya yaxınlaşaraq, 0,6±0,2°C (p<0,05) təşkil etmiş, nəzarət qrupunda isə nisbətən yuxarı göstəricilər 1,0±0,2°C (p<0,01) qeydə alınmışdır.

Əsas qrupda dişüstü şınaların tətbiqi nəticəsində 63,3% halda gingivit müşahidə olunmuşdur. Bu ağırlaşma şınaların çıxarılmasından bir neçə gün sonra müdaxiləsiz aradan qalxmışdır. Əsas qrupda digər ağırlaşma qeydə alınmamışdır.

Çənə travmatizminin artan tendensiyasının aktuallığını nəzərə alaraq, eksperimental və klinik tədqiqatlar əsasında immunkorreksiya yolu ilə çənə sınıqları olan xəstələrin müalicəsinin nəticələrinin yaxşılaşdırılması məqsədini qarşıya qoyaraq tədqiqat işini icra etdik. Tədqiqatın gedişatında eksperimental tədqiqatda çənə sınıqları zamanı posttravmatik dövrdə qanda immunoloji göstəricilərdə dəyişikliklərin müəyyən edilməsi, Septilin preparatının reparativ osteogenez prosesinə təsir mexanizminin öyrənilməsi, klinik tədqiqatda laborator analizlərə əsasən çənə sınığı diaqnozu olan xəstələrdə yerli və ümumi immun pozuntuların aşkar edilməsi, eksperimental tədqiqatda öz təsdiqini tapmış immunoloji diaqnostika və müalicə alqoritmlərinin klinikaya tətbiqinin effektivliyinin qiymətləndirilməsi, çənə sınığı ilə olan xəstələrdə posttravmatik dövrdə immun defisiti vəziyyətinin adaptiv və immunomoduləedici preparatlarla müalicəsinin reparativ osteogenez prosesinə effektiv təsiri aşkar edildi və təcrübədə istifadə oluna bilər.

Beləliklə, yanağın selikli qişasından miqrasiya edən neytrofillərin sayı və qələvi fosfotazanın aktivliyini təyin etməklə, termoassimetriyanın aparılması ilə çənə sümüyündə iltihabi prosesin inkişafının proqnozlaşdırmaq mümkündür. Bu göstəricilər iltihabi prosesin prediktorları kimi qəbul edilə bilər.

NƏTİCƏLƏR

1. Eksperimental tədqiqatda posttravmatik dövrdə qanda immunoloji göstəricilərin patoloji dəyişiklikləri aşkar edilmiş, travmadan sonrakı ilk sutkada lizosimin $28,3\pm 0,32\%$ -dən $23,3\pm 0,39\%$ -ə enərək $19,09\%$ azalmış, DİK $28,8\pm 0,36$ ş.v.-dən $22,5\pm 0,48$ ş.v.-ə enərək, $21,87\%$ azalmış, komplement göstəriciləri isə $57,8\pm 2,10$ %-dən $53,0\pm 2,10$ %-ə enərək $8,3\%$ azalmışdır. Qanda DİK göstəricisi sağlam dovşanlara nisbətən əməliyyatdan 1 gün sonra kəskin – $6,3$ ş.v. azalmışdır. Müalicənin 15-ci günündə əsas qrupda nəzarət qrupa nisbətən $3,4$ ş.v. artmışdır. Müalicənin 60-cı günündə hər iki qrupda nəzarət və əsas qruplarda norma daxilində olmuş, statistik dürüst fərqlənməmişdir. Müalicənin 15 və 60-cı günlərində qruplar arasında statistik dürüst fərqlər olmamışdır [5].

2. Eksperimental tədqiqat qruplarında reparativ osteogenez prosesinin gedişatı histoloji müayinələrdə (dekapitasiya edilən çənə sümüklərində) bütün nümunələrdə birləşdirici toxuma elementlərinin yaxşı inkişaf etməsi, sınımış sümüklər arasında nizamlı düzülmüş kollagen liflər arasında osteositlərin yaranması aşkar edilmişdir. Nəzarət qrupuna nisbətən əsas qrupda (Septilin tətbiq edilmiş) çənə sınığı nahiyəsində kifayət qədər yaxşı inkişaf etmiş kollagen liflər arasında sümük lövhəcikləri əmələ gəlmişdir [8].

3. Xəstələrdə çənə sınığı zamanı qanda immunoloji göstəricilərin patoloji dəyişiklikləri aşkar edilmiş, travmadan sonrakı ilk sutkada əsas qrupda hospitalizasiya anında orta hesabla DİK $53,8\pm 0,98$ ş.v., lizosim $30,4\pm 0,58\%$, komplement $48,2\pm 0,98\%$; nəzarət qrupu xəstələrdə hospitalizasiya anında orta hesabla uyğun olaraq, $52,8\pm 0,76$ ş.v., $34,1\pm 0,58\%$, $56,0\pm 1,11\%$ olmuşdur. Müalicənin 15-ci günündə əsas qrupda göstəricilər $63,1\pm 0,70$, $39,2\pm 0,85\%$ (statistik dürüst $p_1 < 0,01$), $39,2\pm 0,85\%$ ($p_1 < 0,01$), nəzarət qrupunda $63,9\pm 1,10$, $42,3\pm 0,45$, $65,1\pm 0,98$. Əsas qrupda nəzarət qrupuna nisbətən daha intensiv qalxaraq normativ göstəricələrə yaxınlaşmışdır. Travmadan sonra hüceyrə immuniteti normaya nisbətən azalaraq, T-limfosit, B-limfosit, T-Helper/T-supressor göstəriciləri müvafiq olaraq $55,4\pm 0,66\%$, $16,2\pm 0,48\%$, $2,2\pm 0,06\%$, nəzarət qrupunda $52,2\pm 0,98\%$, $13,9\pm 0,92\%$, $2,4\pm 0,09\%$ olmuşdur. Müalicənin sonunda əsas qrupda artaraq

65,4±1,04% ($p_1 < 0,05$), 20,7±0,50%, 2,8±0,09% ($p_1 < 0,05$) normaya çatmışdır. Müalicənin 15-ci günündə humoral immunitetin göstəriciləri IgG 63,9±1,10 q/l, IgA 42,3±0,45 q/l, İgM 65,1±0,98 q/l. Əsas qrupda uyğun olaraq, 63,1±0,70 q/l, 39,2±0,85 q/l, 39,2±0,85 q/l ($p_1 < 0,001$). Nəzarət qrupuna nisbətən daha intensiv qalxaraq normativ göstəricələrə yaxınlaşmışdır [7, 9].

4. Əsas qrup xəstələrdə hospitalizasiya zamanı yanağın selikli qişasından miqrasiya edən neytrofillərin sayı sağlam insanlarda olan neytrofillərin sayından fərqli olaraq 20,0±1,4 vahid ($p > 0,05$), nəzarət qrupunda 24,7±1,2 ($p < 0,001$) orta (norma: 18,6±1,1) dərəcədə artmışdır, müalicədən 10-14 gün sonra əsas qrupda nəzərəçarpan dərəcədə 33,7±1,5 ($p < 0,001$) artmış, 47,5±1,6 ($p < 0,001$) statistik dürüst çox, əsas qrupda xəstəxanadan çıxış zamanı normada 18,6±1,1 ($p > 0,05$) olmuş, nəzarət qrupunda 41,2±1,5 ($p < 0,001$) statistik dürüst yüksək olaraq qalmışdır. Qələvi fosfotazanın aktivliyi sağlam şəxslərlə müqayisədə (norma: 40,9±2,2) müalicədən əvvəl əsas qrupda 46,8±2,0 şərti vahid ($p > 0,005$) artmış, nəzarət qrupunda 47,5±1,6 ş.v ($p < 0,001$) ş.v artmışdır ($p < 0,001$). Xəstəxanadan çıxış zamanı qələvi fosfotazanın aktivliyi əsas qrupda 73,8±2,6 ş.v. ($p < 0,001$), nəzarət qrupunda 86,3±2,5 ş.v., xəstəxanadan çıxış zamanı əsas qrupda yanağın selikli qişasından miqrasiya edən neytrofillərin sayı 40,7±1,4 ş.v ($p > 0,05$) normaya yaxınlaşmış, nəzarət qrupunda 77,0±2,1 ş.v ($p < 0,001$) statistik dürüst daha da yüksək olmuşdur [3].

5. Çənə sınığı ilə olan xəstələrdə posttravmatik dövrdə yaranan immun defisit vəziyyətin aradan qaldırılması üçün adaptiv və immunmoduləedici preparatlardan istifadə olunması kliniki tədqiqatda reparativ osteogenez prosesi zamanı iltihabi ağırlaşmaların 12,5%-dən 2,5%-ə qədər azalmasına nail olunmuşdur. Çənə sınıqlarının kompleks müalicəsində terapevtik medikamentoz müalicəyə adaptiv immunmoduləedici preparatın əlavəsi reparativ osteogenez prosesində patogenetik müalicə effektivini artırır [1].

PRAKTİK TÖVSIYƏLƏR

1. Septilin preparatının çənə sınıqlarında müsbət təsiri onun praktiki həkim-cərrahlar tərəfindən bu məqsədlə geniş istifadə edilə biləcəyini qeyd etməyə imkan verir.

2. Çənə sınıqlarının müalicəsi zamanı ənənəvi üsullarla yanaşı adaptiv immun preparatlarla kompleks müalicə tədbirlərinin tətbiqi daha məqsədə uyğundur.

DİSSERTASIYA MÖVZUSU ÜZRƏ ÇAP EDİLMİŞ ELMİ İŞLƏRİN SİYAHISI:

1. C.C.Məmmədov, Y.A. Yusubov. Üz skleti sümüklərinin sınıqlarının kompleks müalicəsində immunomodulyatorların tətbiqinin əsaslandırılması // – Bakı: Qafqazın stomatoloji yenilikləri, – 2015. №2, – s. 124-128.
2. А.А.Тимофеев, Д.Д.Мамедов. Имунокоррекция при осложненных переломах нижней челюсти // - Киев: Современная Стоматология, 2016, №5 (84), с. 42-47.
3. А.А.Тимофеев, Д.Д.Мамедов. Изучение изменений состояния местной и общей неспецифической резистентности организма у больных с переломами нижней челюсти в динамике проводимого лечения. // - Киев: Collection of Scientific Works of Stomatology Institute, Shuyk NMAPE, - 2016. № 6, - с.125-133.
4. А.А.Тимочеев, Y.Ə. Yusubov, C.C.Məmmədov. Çənə sınıqları zamanı yürk=li vı ümumi qeyri-spesifik rezistentliyin müalicənin müxtəlid etaplarındna öyrənilməsi // - Bakı: Sağlamlıq, 2017, 192-202
5. C.C.Məmmədov, Y.Ə.Yusubov, V.H. Xəlilov, Z.Y. Vəliyeva. Çənə sınıqları zamanı immunokorreksiyanın reparativ osteogenezə təsiri // – Bakı: Azərbaycan Tibb Jurnalı, – 2018. № 2, – s. 81-86.
6. H.R. Fathi, M.M. Davudov, J.J. Mammadov. Studying the Efficiency of Endoscopic Method in Facial Fractures Treatment // Modern Research in Dentistry, – 2018. 3(4), – p. 285-291.
7. C.C.Məmmədov, Y.Ə.Yusubov, E.T. Əhmədov, Z.Y. Vəliyeva. Çənə sınıqlarının müalicəsinin qiymətləndirilməsi // – Bakı: Sağlamlıq, –2019. № 3, – s. 56-61.

8. C.C. Məmmədov. Üz skleti sümüklərinin sınıqlarında immun sistemin vəziyyətinin qiymətləndirilməsi // – Bakı: Sağlamlıq, – 2019. № 6, s. 13-16.
9. C.C. Məmmədov. Çənə sınıqlarının kompleks müalicəsində immunomodulyar preparatların tətbiqi // – Bakı: Tibb və Elm. Əziz Əliyev adına elmi-praktik jurnal, – 2019. Cild 17. №3, – s. 74-79.
10. J.J. Mammadov, Y.A. Yusubov. Immunity changes and abone Healing aon mandibular fractures. An experimental and clinical study // Azerbaijan Society of Oral and Maxillofacial Surgeons 1st International Scientific Congress, – Bakı, – 2019, p.97.
11. J.J. Mammadov. A study of immunomodulator effects on mandibular fractures // Advanced Research Society For Science And Sociology. Proceedings of international conference, – Istanbul, – 20-21 october, – 2019, – p. 27.
12. C.C. Məmmədov, Y.Ə. Yusubov. Çənə sınıqları zamanı immunokorreksiyanın reparativ osteogenezə təsirinin eksperimental tədqiqi // ATU-nun uşaq cərrahlığı kafedrasının yaranmasının 80 illiyinə həsr olunmuş uşaq cərrahiyyəsi üzrə elmi-praktik konqres, – Bakı, – 2019, – s. 81

İxtisarlarnın siyahısı

DİK – dövr edən immunkomplekslər

IgA – immunoglobulin A (A immunoqlobulini)

IgG – immunoglobulin G (G immunoqlobulini)

IgM– immunoglobulin M (M immunoqlobulini)

Dissertasiyanın müdafiəsi "07" Oktyabr 2022-ci il tarixin
də saat 14⁰⁰-də ED 2.05 Dissertasiya şurasının iclasında
keçiriləcək.

Ünvan: AZ 1022. Bakı şəhəri, Ənvər Qasımzadə küç., 14, (konfrans
zalı)

Dissertasiya ilə Azərbaycan Tibb Universitetinin kitabxanasında tanış
olmaq mümkündür.

Dissertasiya və avtoreferatın elektron versiyaları Azərbaycan Tibb
Universitetinin rəsmi internet saytında yerləşdirilmişdir
(www.amu.edu.az).

Avtoreferat "05" Sentyabr 2022-ci il tarixində zəruri
ünvanlara göndərilmişdir.

Çapa imzalanıb: 23.06.2022
Kağızın formatı: 60 x 84 1/16
Həcm: 39411 işarə
Tiraj: 100