AZƏRBAYCAN RESPUBLİKASI

Əlyazması hüququnda

DAĞINIQ SKLEROZ ZAMANI BAŞ BEYİNİN MAQNİT-REZONANS TOMOQRAFİK MORFOMETRİYASININ DİAQNOSTİK VƏ PROQNOSTİK ƏHƏMİYYƏTİ

İxtisas: 3225.01 – Şüa diaqnostikası və terapiyası

Elm sahəsi: Tibb

İddiaçı: **Aydın Hakim oğlu Mirzəyev**

Fəlsəfə doktoru elmi dərəcəsi almaq üçün təqdim edilmiş dissertasiyanın

AVTOREFERATI

Azərbaycan Respublikası Səhiyyə Nazirliyi
Milli Onkoloqiya Mərkəzi
ELMİ KİTABXANA
Tibb üzrə fəlsəfə doktoru dosent
Rufa Abdul qız Hüseynova

BAKI-2023

Dissertasiya işi Azərbaycan Respublikası Səhiyyə Nazirliyi Ə.Əliyev adına Azərbaycan Dövlət Həkimləri Təkmilləşdirmə İnstitutunun "Nevrologiya və klinik neyrofiziologiya"kafedrasında yerinə yetirilmişdir.

Elmi rəhbərlər: tibb elmləri doktoru, professor
Ahmet Halil oğlu Memiş

Elmi məsləhətçi: tibb elmləri doktoru, professor
Rəna Kazım qızı Şirəliyeva

Rəsmi opponentlər: tibb elmləri doktoru, professor
Mehmet Cem Çallı

Azərbaycan Respublikası Səhiyyə Nazirliyi
Milli Onkologiya Mərkəzi
Elmi Heyət
Tibb üzrə fəlsəfə doktoru, dosent
Rufa Abdul qızı Hüseynova

tibb üzrə fəlsəfə doktoru
Anar Tahir oğlu Kazımov

tibb üzrə fəlsəfə doktoru, dosent
Rasim Bəxtiyar oğlu Bayramov

Azərbaycan Respublikasının Prezidenti yanında Ali Attestasiya Komissiyasının Azərbaycan Respublikası Səhiyyə Nazirliyi Milli Onkologiya Mərkəzinin nəzdində fəaliyyət göstərən FD 1.02 Dissertasiya Şurası

Dissertasiya şurasının sədri: tibb elmləri doktoru, professor, əməkdar elm xadimi, AMEA-nın həqiqi üzvü,
Cəmil Əziz oğlu Əliyev

Dissertasiya şurasının elmi katibi: tibb üzrə fəlsəfə doktoru
Rəşad Saleh oğlu Zeynalov

Elmi seminarın sədri: tibb elmləri doktoru, dosent
Süzən Sabir qızı Vətənxa

İŞİN ÜMUMİ SƏCİYYƏSİ

Mövzunun aktuallığı və işlənmə dərəcəsi. Dağınıq skleroz (DS) müasir nevrologiyanın tibbi-sosial əhəmiyyət kəsb edən vacib problemlərindən biridir. DS nisbətən çox rast gələn, mərkəzi sinir sistemində degenerativ dəyişikliklərə səbəb olan, əksər halda gənc yaşlarda baş verən, baş beyində çoxsaylı demielinizasiya ocaqları törədən, daimi proqressivləşən dağınıq nevroloji əlamətlərlə təzahür edən və az bir müddətdə əlilliklə nəticələnən ağır bir xəstəlikdir[1,2] .

DS-nin patogenezinin və kliniki gedişinin öyrənilməsində bir sıra nailiyyətlər əldə edilsə də onun simptomatikasının inkişaf mexanizmləri indiyə qədər aydın deyil. Xəstəliyin patogenezində immunoloji, biokimyəvi, degenerativ proseslər kimi çoxsaylı komponentlərin iştirak etməsi mərkəzi sinir sistemində çoxsaylı demielinizasiya ocaqlarının yaranmasına və diffuz atrofik dəyişikliklərə gətirib çıxarır.[3]

DSmərkəzi sinir sisteminin ən ağır orqanik patologiyalarından biri olub gənc yaşlarda ağır əlilliyintez-tez rastgələn səbəblərindəndir. Bütün dünyada DS-nin rastgəlmə tezliyi artmaqdadır; buna səbəb təkcə xəstələrin ömrünün uzadılması və diaqnostikanın keyfiyyətinin yüksəlməsi deyil, həqiqətən xəstələrin sayının artmasıdır.[4]

DS-nin tibbi sosial əhəmiyyəti əsasən onunla bağlıdır ki, bu xəstəlik insanları orta yaşda əlil edir və bununla bağlı olaraq tibbi və sosial xərclər sürətlə artır. Ona görə də son illərdə DS-nin etiologiyası, patogenezininimmun-genetik aspektləri və müalicəsi istiqamə - tində elmi-tədqiqat işləri davam etdirilməkdədir [5,6].

---

[1]Şirəliyeva, R.K. Dağınıq sklerozun klinikası və diaqnostikası. Dərs vəsaiti. / R.K. Şirəliyeva, A.K. Məmmədbəyli, R.R. Əliyev - Bakı, - 2014. – 363 s.

[2]Brownlee, W. J., Hardy, T. A., Fazekas, F. Diagnosis of multiple sclerosis: progress and challenges // The Lancet, - 2017. 389(10076), - p. 1336-1346.

[3]De Stefano, N. Establishing pathological cut-offs of brain atrophy rates in multiple sclerosis / N.De Stefano, M.L.Stromillo, A.Giorgio [et al.] // Journal of Neurology, Neurosurgery & Psychiatry, - 2016. 87(1), - p. 93-99.

[4]Галда, Л. Посиндромная диагностика рассеянного склероза // - Пушкино: Центральный научный вестник, - 2016, Т.1, №13, - с.18

Ədəbiyyat məlumatları sübut edir ki, DS-nin kliniki xüsusiyyətləri, o cümlədən ali psixi funksiyaların pozulması bu günə qədər kifayət səviyyədə öyrənilməmişdir. Bununla belə, praktiki olaraq DS-li xəstənin aparılması ciddi kliniki məsələ olaraq qalmaqdadır. Belə ki, DS-nin diaqnozu adətən xəstənin anamnezinin toplanması və kliniki nevroloji əlamətlər əsasında təyin edilir. Lakin həmişə əlavə laborator, instrumental və radioloji müayinə üsullarının da istifadə edilməsinin zərurəti ortaya çıxır. Bu zaman xəstəliyin topik diaqnostikasının və onun aktivliyinin təyinində MRT müayinəsi daha çox informativliyə malikdir [7].

DS zamanı mərkəzi sinir sistemində patoloji prosesin aktivliyinin MRT vasitəsi ilə təyin edilməsi üçün bir sıra proqressiv protokollar tədbiq edilməkdədir. Həmin istiqamətdə son zamanlar daha keyfiyyətli preparatlarla kontraslaşma ilə aparılan MRT müayinələrinin informativliyi daha da artmışdır. Belə müayinələrdən istifadə etməklə DS-li xəstələrin adekvat diaqnostik-müalicəvi alqoritminintəyin edilməsinin böyük əhəmiyyəti vardır[8].

Bir sıra tədqiqatçılar qeyd edirlər ki, DS-nin remitasiya edən formasında MRT kontraslaşma daha çox həssaslığa malik olur.Digər klinisistlər belə fikir söyləyirlər ki, kontrastlaşma ilə MRT-də aşkar edilən yeni güclənmiş ocaqlar kliniki əlamətləri önləyə bilir ki, o da xəstəliyin aktivliyinin monitorinqində böyük əhəmiyyətə malik olur[9].

---

[5]Dobson, R., Giovannoni, G. Multiple sclerosis–a review // European journal of neurology, - 2019. 26(1), - p. 27-40.

[6] Inglese, M., Petracca, M. MRI in multiple sclerosis: clinical and research update. // Current Opinion in Neurology, 2018. 31(3), - p. 249-255.

[7]Брюхов, В. Современный взгляд на МРТ-диагностику рассеянного склероза: обновленные МРТ-критерии 2016 г. / В.Брюхов, И.А. Кротенкова, С.Н. Морозова, М.В.Кротенкова //- Москва: Журнал неврологии и психиатрии им. СС Корсакова. (Спецвыпуски)- 2017. Т.117, №2, - с. 66-73

[8] Chu, R., Kim, G., Tauhid, S., Khalid, F., et al (2018). Whole brain and deep gray matter atrophy detection over 5 years with 3T MRI in multiple sclerosis using a variety of automated segmentation pipelines // PLoS One, 13(11), - e0206939.

[9] Chung, K. K., Altmann, D., Barkhof, F. A 30-Year Clinical and Magnetic Resonance Imaging Observational Study of Multiple Sclerosis and Clinically Isolated Syndromes // Annals of neurology,2020. 87(1), - p. 63-74

Son tədqiqatlar göstərir ki, yüksək dozadan istifadə etməklə aparılan kontrastlı MRT standart dozaya nisbətən diaqnostik dəqiqliyi daha da artırmağa şərait yaradır. Bir sıra klinisistlər kontrastlaşmanın səviyyəsi və aşkar edilən kontrastlaşan ocaqların sayının kontrast maddənin miqdarından və yeridilməsindən sonra müayinəyə başlayan vaxt arasındakı müddətdən asılı olmasını qeyd edirlər.[10,11]

Son illər MSS-nin degenerativ proseslər xüsusi üsul –morfometriya ilə qiymətləndirilir. Baş beyində gedən degenerativ dəyişikliklərin–atrofiyaların qiymətləndirilməsində müxtəlifMRT-ölçmə üsullarından istifadə etməklə həm qlobal (baş beyin bütövlükdə),həm də regional atrofiyalar təyin edilir.[12] Voksel MRT-morfometriyası struktur MRT təsvirlərinin kompüterləşmiş statistik analizi ilə aparılır. Morfometriya zamanı personal kompüter üçün xüsusi əlamətlərin seçilməsinə önəm verilir,hansı ki,statistik parametrik mənzərə (SPM-statistikal parametric mappinq) baş beyin strukturunu dəqiq qiymətləndirməyə imkan verir. Mərkəzi sinir sistemində demielinizasiya olmuş ocaqların aşkar edilməsi DS-nin ən tutarlı diaqnostik əlaməti kimi qiymətləndirilir.[13]

Xəstəliyin kliniki gedişi və onun xüsusiyyətləri hər bir xəstədə individual tərzdə özünü göstərir. Ona görə də kliniki mənzərənin variabelliyi ilə mərkəzi sinir sistemindəki zədələnmənin polimorfiz-

---

[10]Goischke, H.K. Comorbidities in multiple sclerosis—a plea for interdisciplinary collaboration to improve the quality of life of MS patients. // Degenerative Neurological and Neuromuscular Disease, - 2019. 9, - p. 39.

[11]Haacke, E. M. Characterizing iron deposition in multiple sclerosis lesions using susceptibility weighted imaging / E.M.Haacke, M. Makki, Y.Ge, [et al.] // Journal of Magnetic Resonance Imaging: An Official Journal of the International Society for Magnetic Resonance in Medicine, - 2009. 29(3), - p. 537-544.

[12]Кротенкова, И., Атрофия центральной нервной системы при рассеянном склерозе: данные МРТ-морфометрии / И. Кротенкова, В.В. Брюхов, А.В. Переседова [и др.] // - Москва: Журнал неврологии и психиатрии им. СС Корсакова.(Спецвыпуск)- 2014. Т.114, №10, - с. 50-56

[13]Lansley, J. Localized grey matter atrophy in multiple sclerosis: a meta-analysis of voxel-based morphometry studies and associations with functional disability / J.Lansley, D. Mataix-Cols, M.Grau [et al.]// Neuroscience & Biobehavioral Reviews, - 2013. 37(5), - p. 819-830.

mi arasındakı asılılığın təyin edilməsi kliniki nevrologiyanın və şüa-diaqnostika üsullarının aktual məsələlərindən biri kimi ortaya çıxır.

Tədqiqatın obyekti və predmeti. Tədqiqatda 2011- 2020-ci illərdə dağınıq skleroz diaqnozu ilə stasionar müalicədə olmuş xəstələr müşahidə obyekti, qeyd olunan xəstələrdə mərkəzi sinir sisteminin müxtəlif spektrli zədələnmələrinin MRT- morfometrik diaqnostikası tədqiqatın predmeti kimi seçilmişdir.

Tədqiqatın məqsədi: Dağınıq skleroz zamanı aşkar edilən kliniki əlamətlərlə MRT müayinəsinin nəticələrini birgə qiymətləndirmək baş beyində gedən degenerativ dəyişikliklərin patogenetik, erkən diaqnostik və proqnostik əhəmiyyətini müəyyən etmək.

Tədqiqatın vəzifələri:

1. Dağınıq sklerozlu xəstələrdə nevroloji simptomatikanın təcəssüm dərəcəsini funksional sistemlərin Kurtske-nin genişləndirilmiş şkalası üzrə qiymətləndirmək.
2. Residiv-remitik dağınıq skleroz zamanı baş beyinin ayrı-ayrı strukturlarında gedən degenerativ proseslərin inkişaf ardıcıllığını müəyyən etmək.
3. MRT müayinəsində baş beyinin müxtəlif bölgələrində (sağ və sol yarımkürələrdə, beyin kötüyündə və beyincikdə) dağınıq sklerozun müddətindən, aktivliyindən və kliniki gedişindən asılı olaraq demielinizasiyanın aktiv və qeyri-aktiv ocaqlarının həcmini və xüsusiyyətlərini təyin etmək.
4. MRT-də baş beyində aşkar edilən diffuz-atrofik və ocaqlı zədələnmələri nevroloji disfunksiya və əlilliyin inkişafının tezliyi ilə müqayisəli olaraq qiymətləndirmək; radioloji və kliniki əlamətlər arasındakı korrelyasiyanın xəstəliyin müddətindən, xəstənin yaşından, EDSS şkalası üzrə göstəricilərindən asılılığını təyin etmək.
5. Nevroloji və MRT-morfometrik göstəricilərin müqayisəli qiymətləndirilməsi ilə dağınıq sklerozun gedişinin proqnostik alqoritmini tərtib etmək.

Tədqiqatın metodları.

- Klinik nevroloji müayinələr
- Baş beyinin MRT- morfometrik müayinəsi

– Dağınıq sklerozu qiymətləndirmək üçün İ.F.Kurtzke şkalası
– Həyat fəaliyyətinin pozulmalarının genişləndirilməsi şkalası (EDSS)
– Dağınıq skleroz zamanı əlillik üçün funksional sistemlərin qiymətləndirmə şkalası
– İnstrumental müayinə üsulları
– Satistik metodlar

Müdafiəyə çıxarılan əsas müddəalar:

1. Residiv-remitik və ikincili proqressiv gedişli dağınıq skleroz zamanı baş beyində neyrodegenerativ proseslərin inkişafı MRT-patternləri ilə səciyyələnir.
2. Dağınıq skleroz zamanı baş beyinin ayrı-ayrı strukturlarının degenerativ prosesə cəlb olunma ardıcıllığı: xəstəliyin erkən mərhələsində qabıqaltı boz maddənin, sonra qabıq, daha sonra isə ağ maddənin atrofik degenerativ prosesi müəyyən edilir.
3. Dağınıq sklerozlu xəstələrdə əlillik dərəcəsi və nevroloji simptomların proqressivləşməsi ilk növbədə baş beyində ayrı-ayrı strukturlarda gedən degenerativ proseslərlə əlaqədardır.

Tədqiqatın elmi yeniliyi:

Residiv-remitik və ikincili proqressiv gedişli dağınıq skleroz zamanı baş beynin boz və ağ maddələrində gedən degenerativ dəyişikliklərin kompleks klinik-MRT-morfometrik tutuşdurulması aparılmışdır.

Residiv – remitik gedişli dağınıq skleroz zamanı neyrodegenerativ prosesin inkişaf ardıcıllığı müəyyənləşdirilmişdir.

Dağınıq skleroz zamanı baş beyinin qabıq və qabıqaltı MRT-morfometrik göstəriciləri ilə klinik göstəricilər arasında olan əlaqələr müəyyən edilmişdir.

Tədqiqatın nəzəri və praktiki əhəmiyyəti.

Dağınıq skleroz zamanı voksel MRT-morfometriya baş beyinin ayrı-ayrı srukturlarında gedən degenerativ dəyişikliklərin dərəcəsini və topik xüsusiyyətlərini qiymətləndirməyə imkan verir.

Baş beyinin qabıq və qabıqaltı strukturlarında gedən degenerativ dəyişikliklərlə əlillik dərəcəsi arasındakı əlaqə aparılan müalicənin

neyrodegenerativ prosesin qarşısını almağa yönəltməyi tələb edir.

Kliniki göstəricilərlə MRT-morfometrik markerlərin birlikdə istifadə olunması dağınıq sklerozun gedişini proqnozlaşdırmağa imkan verir.

Tədqiqatın aprobasiyası, dərc olunmuş işlər. Dissertasiyanın ilkin müzakirəsi Ə.Əliyev adına Azərbaycan Dövlət Həkimləri Təkmilləşdirmə İnstitutunda kafedralararası (Şüa terapiyası kursu ilə şüa diaqnostikası, Nevrologiya və klinik neyrofiziologiya kafedraları) iclasda (06 iyul 2022 ci il, 10 saylı protokol) keçirilmişdir. Azərbaycan Respublikası Səhiyyə Nazirliyi Milli Onkologiya Mərkəzinin nəzdində fəaliyyət göstərən FD 1.02 Dissertasiya şurasının nəzdində 20 oktyabr 2022-ci iltarixində (7 saylı protokol) elmi seminar keçirilmişdir.

Dissertasiyanın nəticələri son 5 il ərzində Ali Attestasiya Komissiyasının müvafiq siyahısında olan jurnallarda dərc edilmişdir. Dissertasiya mövzusu üzrə 7 jurnal məqaləsi və 4 tezis çap edilmişdir ki, bunlardan da ikisi xarici jurnallarda dərc olunmuşdur. "Dağınıq skleroz zamanı baş beynin Maqnit-Rezonans Tomoqrafik morfometriyasının diaqnostik və proqnostik meyarları" mövzusunda Azərbaycan Radioloqlarının II Elmi-Praktik Konfransında (Bakı, 2022, 14 may) və "Dağınıq skleroz zamanı qabıqaltı nüvələrin atrofiyası ilə klinik göstəricilər arasında korrelyasiyalar" mövzusunda Ümumdünya DS mübarizə gününə həsr olunmuş online konfransda çıxış etmişdir (Bakı: - 29 may, - 2021).

Tədqiqatın tətbiqi. Dağınıq sklerozun erkən diaqnostikasında qeyd olunan morfometrik göstəricilər Ə.Əliyev adına Azərbaycan Dövlət Həkimləri Təkmilləşdirmə İnstitutu, Diaqnoz Tibb Mərkəzində tətbiq olunmaqdadır. Tədqiqat nəticələrinin tətbiqinin səmərəliliyi barədə müvafiq aktlar alınmışdır.

Dissertasiya işinin yerinə yetirildiyi təşkilat: Dissertasiya işi Ə.Əliyev adına Azərbaycan Dövlət Həkimləri Təkmilləşdirmə İnstitutunda yerinə yetirilmişdir.

Dissertasiyanın həcmi və quruluşu. Dissertasiya işi 171 kompüter səhifəsində yazılmışdır. Tədqiqat işi giriş - 9982 işarə, I fəsil (ədəbiyyat icmalı) – 104225 işarə, II fəsil (tədqiqatın materialları və metodları) - 28055 işarə, III fəsil – 18297 işarə, IV fəsil – 9285

işarə, V fəsil – 13635 işarə, yekun – 21807 işarə, nəticələr - 1484, praktik tövsiyələr – 561 işarə və ədəbiyyat siyahısından ibarətdir. Ədəbiyyat siyahısında – 4 azərbaycan dilində, 42 rus dilində və 255 ingilis dilində olan ədəbiyyat mənbələrindən istifadə olunmuşdur.

Dissertasiyanın işarə ilə ümumi həcmi (cədvəllər, qrafik və ədəbiyyat siyahısı nəzərə alınmadan) - 207331 işarədən, 11 cədvəl və 24 şəkildən ibarətdir.

TƏDQİQATIN MATERİAL VƏ METODLARI

Klinik hissənin ümumi xarakteristikası

Tədqiqat işi Ə.Əliyev adına Azərbaycan Dövlət Həkimləri Təkmilləşdirmə İnstitutunun bazaları olan nevroloji şöbələrdə və Di-aqnoz Tibb mərkəzində yerinə yetirilmişdir. Tədqiqata 88 dağınıq sklerozlu (DS) xəstə və 20 sağlam könüllü cəlb edilmişdir. Xəstələrin 56-da residiv-remitik DS (RRDS), 32-də ikincili proqressiv gedişli DS (İPDS) müəyyən edilmişdir. Bütün müayinə olunanların 58 qadın, 30 kişi olmuş, yaşları 18-60 arasında (mediana 34[27;49] yaş-burada və sonra: mediana [Q_1;Q_3]) tərəddüd etmişdir. Həmçinin sağlam könüllülər (15 qadın, 5 kişi) yaşa görə (35[30,2;48,4] yaş) müqayisəyə uyğun gəlmişdir.

RRDS-li 34 xəstə (onlardan 28 qadın) 20-48 yaşda (32[28;40]yaş) dinamikada: həmlə zamanı; remissiya keçəndən 3 ay sonra və 1-ci müayinədən 1 il sonra müayinə edilmişdir. Bu qrupdan 10 xəstədə həmçinin 1-ci müayinədən 3 il sonra təkrar müayinə aparılmışdır.

Qeyd olunanlarla yanaşı, 22 RRDS-li xəstə (onlardan 12 qadın) 26-28 yaşda (36[28;52,5] yaş) və 32 İPDS-li xəstə (onlardan 18 qadın) 21-60 yaşda (38[30,8;54,6]yaş) həmlə zamanı 1 dəfə müayinə olunmuşdur.

Bütün xəstələrdə ilkin müayinə müddəti həmlənin başlanmasından 28 günə qədər olmuşdur. Bütün xəstələr kortikosteroid terapiya başlanana qədər və hazırkı həmlə zamanı müşahidə edilən simptomların təzahürlərinin subyektiv olaraq azalmasına qədər müayinə olunmuşdur.

Tədqiqat üsulları

Klinik müayinə-nevroloji baxış:

1. DS-li bütün xəstələrdə nevroloji defisitin təzahür dərəcəsini və əlilliyin obyektiv qiymətləndirilməsi üçün təklif olunmuş EDSS (Expanded Disability status Scale) şkalasından istifadə olunmuşdur. Bu şkalada bütün funksional sistemlərdə olan pozulmalar: FS-1, piramid yolların zədələnmə simptomları, FS-2, koordinasiya pozulmaları, FS-3, hissiyyat pozulmaları, FS-4, sütun pozulmaları, F-5, görmə siniri zədələnmələri, FS-6, çanaq orqanlarının funksiya pozulmaları əks olunmuşdur.
2. Residiv-remitik və ikincili proqressivləşən gedişli 1 dəfə müayinə olunmuş bütün xəstələrdə funksional MSFC şkalasından (Multiple Sclerosatis Functional Composite) və koqnitiv pozulmaları qiymətləndirmək üçün PASAT (Paced Auditory Serial Addition Test) testindən istifadə olunmuşdur.

Dağınıq skleroz zamanı nevroloji defisitin dərəcəsini, əlilliyi və onların əsasında xəstəliyin proqressivləşməsini əks etdirən əsas klinik təzahürlərinin vəziyyətini təhlil etmək üçün funksional sistemlərin FS şkalasından və əlilliyin EDSS İ.F.Kurtzka (1983) şkalasından istifadə olunmuşdur.

Nevroloji defisit şkalası DS zamanı aparıcı sistemlərin funksional vəziyyətini klinik qiymətləndirmək üçün istifadə olunur və 7 bölmədən ibarətdir. Hər bir bölmədə hər sistemin funksiya pozulmaları şərti təsnifatda ballarla verilir-zəif dərəcədən qabarıq təzahürə qədər. Balların miqdarı hər bir şkalada ayrı-ayrı qiymətləndirilir (Fs1-dən Fs7-ə qədər). Bu şkaladan istifadə olunması dağınıq sklerozlu xəstələrdə təkcə dərin klinik xarakteristikaya aid məlumatların alınmasını deyil, xəstəliyin dinamikada gedişini izləməyə imkan verir.

Əlilliyin təzahürlərinə görə bölünmə zamanı ənənəvi olaraq 3 dərəcə ayırd edilir: yüngül (1-dən 3 bala qədər), orta (3,5-5,5bal), ağır (>6,0bal).

Dağınıq skleroz zamanı əlilliyin qiymətləndirilməsində piramid sistemin vəziyyəti,beyincik vəsütun funksiyaları, hissiyat pozulmaları, çanaq orqanlarının funksiyası, görmə funksiyası, serebral funksiyalarvəDS ilə əlaqəli hər hansı digər nevroloji simptomlar nəzərə alınmışdır.

Qeyd olunanlarla yanaşı həyat keyfiyyətinin qiymətləndirilmə üsullarından da istifadə olunmuşdur.

Həyat keyfiyyəti ümumi sorğu üsulunun köməyi ilə, ABŞ tibbi nəticələrin öyrənilməsi mərkəzinin hazırladığı Mos SF-36 sorğu məlumatlarına əsasən aparılmışdır, hansı ki, aşağıdakı şkalalardan ibarətdir.

1. Fiziki fəaliyyət şkalası (FFŞ).
2. Fiziki fəallığın rolu şkalası (FFRŞ).
3. Ağrı sindromu şkalası (ASŞ).
4. Sağlamlığın ümumi vəziyyəti (SÜV).
5. Həyati fəallıq şkalası (HFŞ).
6. Sosial fəaliyyət şkalası (SFŞ.
7. Emosional fəallığın rolu (EFR).
8. Psixoloji sağlamlıq (PS).

Qiymətləndirmə 100 ballı şkalada aparılır. Bütün şkalalar üçün sağlamlığın məhdudiyyət və pozulmalar olmadan maksimal qiyməti 100-ə bərabərdir. Hər bir şkalada göstərici nə qədər yüksəkdirsə, həyat keyfiyyəti bu parametrə görə o qədər yaxşıdır.[14]

İnstrumental müayinə üsulları:

Bütün müayinə olunanlarda baş beyinin, onurğanın boyunvə döş şöbəsinin MRT müayinəsi aparılmışdır:

- dinamikada müayinə olunan residiv-remitik gedişli DS-li xəstələrdə maqnit-rezonans tomoqrafiya 1,5 Tesla maqnit induksiyalı ölçüdən istifadə olunmuşdur;
- 1 dəfə müayinə edilmiş residiv-remitik və ikincili proqressivləşən gedişli DS-li xəstələrdə, həmçinin kontrol qrupda maqnit-rezonans tomoqrafiyada 3,0 Tesla maqnit induksiya ölçüsündən istifadə olunmuşdur.

MRT-də 1,5 və 3,0 Tesla maqnit induksiya ölçülərindən alınan nəticələr tutuşdurulmuş, bütün rejimlərdə skanirlənmə parametrləri bir-birinə uyğun gəlmişdir.

- MRT müayinəsi üçün istisna meyarları aşağıdakılar olmuşdur:

---

[14]Hulst, H.E. Cognitive impairment in MS: impact of white matter integrity, gray matter volume, and lesions / H.E.Hulst, M.D.Steenwijk, A.Versteeg, [et al.] // Neurology, - 2013. 80(11), - p. 1025-1032.

– somatik və irsi patologiyalar;
– baş beyində yanaşı patologiyalar (törəmələr, arteriovenoz malformasiyalar);
– autoimmun xəstəliklər;
– hazırki həmlədən 3 aydan az müddətdə aparılmış kortikosteroidoterapiya.

MRT müayinəsi zamanı istifadə olunan rejimlər:

Baş beyinin MRT müayinəsi zamanı beyin maddəsində ocaqlı zədələnmələri qiymətləndirmək və digər patologiyaları istisna etmək üçün standart T2 dark-fluid (FLAIR) və T2-ağırlıqlı təsvirlər (T2-W1) istifadə olunmuşdur; bununla yanaşı növbəti təsvirlərin istənilən proyeksiyada rekonstruksiya və anatomik göstəricilərin müfəssəl alınması, həmçinin voksel MRT-morfometriyanı aparmaq üçün 3D-T1 rejimindən istifadə olunmuşdur.

Voksel morfometriya 4 mərhələdə aparılmlşdır:

1-başın hərəkətinin korreksiyası ilə anatomik skan (T1MPR);

2-baş beyinin seqmentləşmiş təsvirləri: boz maddə(A), ağ maddə(B) və likvor saxlayıcı sahələr (C);

3-ağ və boz maddənin normallaşdırılmış təsvirləri;

4-ağ və boz maddənin hamarlanmış təsvirləri.

Beləliklə, tədqiqat işimizdə baş beyinin boz maddəsinin, o cümlədən BM ümumi həcmi, ayrı-ayrı qırışlar, alın, təpə, gicgah və ənsə payları, həmçinin qabıqaltı BM daxil olan 30 müxtəlif struktur təyin olunmuşdur. Bundan başqa, baş beyinin AM-nin ümumi həcmi, baş beyin yarımkürəsinin AM və döyənək cisim ayrı-ayrılıqda, həmçinin likvor saxlayıcı sistemlərin həcmi-yan, üçüncü və dördüncü beyin mədəcikləri və subaraxnoidal sahə, tədqiq edilmişdir.

Materialın statistik işlənməsi.

MRT göstəricilərinin MATLAB bazasına əsaslanan statistik analizi ilə yanaşı, alınan nəticələrin biometrik işlənməsində Mikrosoft Excel proqramından, həmçinin tətbiqi kompüter paket proqram SPSS 20-dən istifadə olunmuşdur. Növbəti biometrik analiz zamanı qeyri-parametrik üsullardan istifadə olunmuşdur: iki bir-birindən asılı olmayan qrupun kəmiyyət göstəricilərinin tutuşdurulması (Manna-Whitney U-testi); kəmiyyət göstəricilərinə görə bir-birindən

asılı olan 2 qrupun göstəricilərinin tutuşdurulması (Wilcoxon matched paris test-Uilkokson kriteriyası). Həmçinin 2 əlamət arasındakı korrelyasiya əlaqələrinin təhlili Spirmen tərəfindən təklif olunmuş formula ilə hesablanmışdır.Nəticələr mediana şəklində verilmişdir: Me [Q_1;Q_3] və $p<0,05$ olduqda statistik əhəmiyyətli hesab olunmuşdur.

Müayinə olunmuş xəstələrdə MSS-nin degenerativ zədələnmələrinin gedişini və aparılmış müalicənin səmərəliliyini proqnozlaşdırmaq üçün A.Valdın ardıcıl sistematik biometriya üsulundan istifadə edilmişdir.

TƏDQİQAT İŞİNİN NƏTİCƏLƏRİ

Hazırki tədqiqatda 88 DS-li xəstə müayinə olunmuşdur. Xəstələrin 56-da RRDS, 32-də isə İPDS müəyyən edilmişdir; 34 xəstə dinamikada müayinə olunmuşdur.

Müəyyən edilmişdir ki, əlillik dərəcəsi EDSS şkalasına görə RRDS-li xəstələrdə 3,5[2,5;4] bal, İPDS-li xəstələrdə 5[2,5;6] bal olmuş və dürüst fərqlənmişlər ($p<0,01$). Koqnitiv PASAT testin qiymətləndirilməsində faizlə düzgün cavab RRDS zamanı 71,5[56;80], İPDS zamanı 52,4[31;54] olmuşdur. FS-koordinasiya pozulmalarına görə mediana İPDS-li xəstələrdə 3 bal olmuş və RRDS-li xəstələrdən dürüst fərqlənmişdir ($p<0,05$). FS-piramid yollarının zədələnmə simptomları üzrə mediana RRDS-li xəstələrdə 3[2;4] bal, İPDS-li xəstələrdə 4[2,5;5] bal təşkil etmişdir ($p=0,02$).

Qeyd olunanlarla yanaşı xəstəliyin illərlə davam edən müddəti İPDS-li xəstələrdə RRDS-li xəstələrdən 2 dəfə çox olmuşdur. Sonuncu əksər hallarda RRDS-in İPDS-ə keçməsi və daha çox əlilliklə müşahidə olunması ilə özünü göstərmişdir.

RRDS zamanı kontrol qrupla müqayisədə statistik dürüst ($p < 0,01$) atrofiya sol talamus, sağ və sol lentikulyar nüvədə,quyruqlu nüvənin cismi və başında qeyd edilmişdir (Şəkil 1,2).

RRDS zamanı xəstəliyin müddəti artdıqca atrofiya aşkar edilən baş beyin ,sahələrinin sayı artır; 5 ildən az müddətli RRDS zamanı 2strukturda (TL,LN), 10 ildən çox müddətli RRDS zamanı isə 6 dəfəçox- 12 nahiyədə (TL,LN,QN,BMB,MÖQ,MAQ,YAP,OAP,TP,AMB,BYAM,DC) atrofiya müəyyən edilmişdir.

RRDS zamanı xəstəliyin 5-10 il müddətində İPDS-lə müqayisədə böyük atrofiya aşkar edilən baş beyin şöbələri cədvəl 1-də göstərilmişdir.

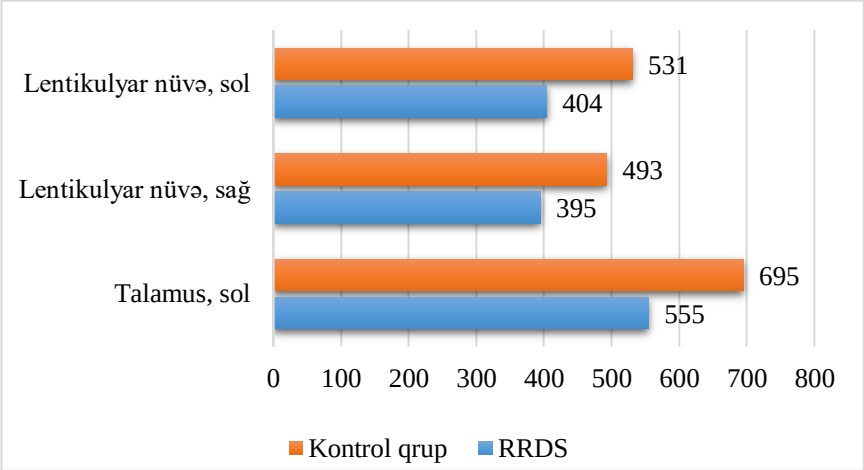

Şəkil 1. RRDS zamanı lentikulyar nüvənin və talamusun atrofiyası (P <0,001).

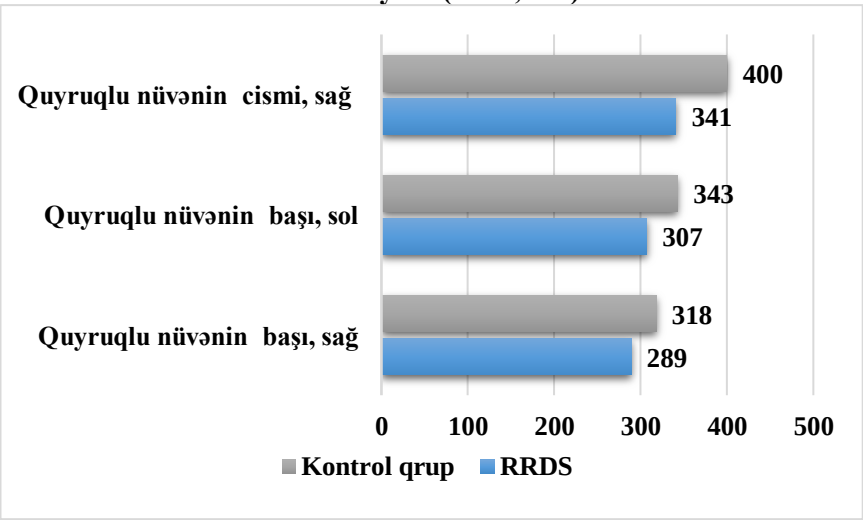

Şəkil 2. RRDS zamanı quyruqlu nüvənin cisminin və başının atrofiyası(P =0,001).

Tədqiqatın nəticələri göstərir ki, DS zamanı baş beyinin əksər şöbələrində atrofik dəyişikliklər baş verir, istər RRDS, istərsə də İPDS zamanı kontrol qrupla müqayisədə dürüst dəyişiklik talamus, lentikulyar nüvə və quyruqlu nüvədə müşahidə edilir. Sonuncular – lentikulyar nüvə ilə quyruqlu nüvə birlikdə zolaqlı cisim və ya striatum adlanır. Onların arasında təkcə AM deyil, BM körpücükləri-kiçik və iri multipolyar neyronlar, yerləşir. Zolaqlı cisim baş beyin yarımkürələrinin dərinliyində yerləşərək yan mədəcikləri və 3-cü mədəciyi "dairəyə alır". Baş beyinin qabıqaltı strukturları, talamus və mədəciklərin həcmləri arasında mövcud olan əks əlaqə-atrofiya fonunda yan mədəciyin və 3-cü mədəciyin həcminin artması, diqqəti cəlb edir

Cədvəl 1.RRDS zamanı xəstəliyin 5-10 il müddətində böyük atrofiya aşkar edilən baş beyin şöbələri (İPDS-lə müqayisədə)

Baş beyinin şöbələri, tərəf	Həcm voksellərlə		P
	RRDS	İPDS	
Lentikulyar nüvə, sol	441	312	0,028
Lentikulyar nüvə, sağ	389	303	0,042
Ağ maddə bütövlükdə	152508	130250	0,021
Böyük yarımkürələrin ağ maddəsi	100647	30001	0,042
Üçüncü mədəcik	111	133	0,015

Qeyd: *P- kontrol qrupla müqayisədə dürüstlük.*

Bizim tədqiqatda İPDS-li xəstələrdə qabıqaltı strukturlarda gedən dəyişikliklərlə yanaşı BB-qabığının ayrı-ayrı sahələrində - mərkəzönü qırış, qabığın alın və təpə payları, orta alın, beyinciyin ön payının qabığı, atrofiya müşahidə edilir. DS zamanı baş beyin qabığının atrofiyasına səbəb olan proseslərə bilavasitə demielinizasiya ocaqlarının olmasını və aksonların degenerativ dəyişilmələrini göstərmək olar.

Apardığımız tədqiqatda İPDS-li xəstələrdə beyinciyin ön payının atrofiyası aşkar edilmişdir. Məlumdur ki, beyincik orqanizmdə motor və somatosensor qabıqla onurğa beyni arasında çoxsaylı əlaqədən ibarət mühüm mexanizmləri təmin edən koordinasiya mərkəzi kimi fəaliyyət göstərir; həmçinin, bədənin müvazinətini, əzələ

tonusunu, rəvan və dəqiq hərəkətləri təmin edir. Bununla yanaşı son illərdə beyinciyin koqnitiv funksiyalarda rolu müəyyənləşdirilmişdir. Beyincikdə BM-nin atrofiyasının mexanizmi ilk olaraq qabıqda çoxsaylı demielinizasiya ocaqlarının aşkar edilməsi və onların bir başa zədələyici təsir göstərməsi ilə əlaqədardır. Bununla yanaşı iltihabın demielinizasiyaedici dəyişikliklərinin AM-yə retroqrad təsiri, aksonların zədələnməsi və ölümü bu mexanizmdə mühüm rol oynayır. Nəhayət, beyinciyin dişli nüvəsində T2-hipointensiv zonaların aşkar edilməsi, hansı ki, dəmirin patoloji toplanmasını və atrofiya prosesinə səbəb ola biləcəyini əks etdirir.

Tədiqatda degenerativ prosesə BM ilə yanaşı AM-in cəlb olunması müəyyən edilmişdir. Əvvəllər hesab olunurdu ki, DS zamanı ancaq AM zədələnir, ona görə məhz AM-də atrofiya inkişaf edir və nevroloji simptomların formalaşmasında mühüm rol oynayır. Lakin müasir tədqiqatlar göstərir ki, AM-də atrofiya prosesi başlıca rol oynamır, gec başlayır və BM ilə müqayisədə yavaş gedişə malik olur. Digər tədqiqatçılar göstərir ki, AM-in atrofiyası BM-in atrofiyası ilə müqayisədə qabarıq iltihab prosesi nəticəsində maskalanır və zəif nəzərə çarpır .

DS-li xəstələrdə AM-in atrofiyası BB-nin müəyyən zonalarını- hər iki yarımkürəni, beyin sütunu və beyinciyi əhatə edir. Bizim tədqiqatda İPDS zamanı qeyd olunanlarla yanaşı döyənək cismin atrofiyası müəyyən edilmişdir. Döyənək cisim baş beyində alın, təpə, gicgah və ənsə paylarının homotopik nahiyələrini birləşdirir. İPDS zamanı BB yarımkürələrində AM-in həcminin azalması kontrol qrupla müqayisədə müəyyən edilmədi, bu hal, ola bilər ki, aktiv demielinizasiya ocaqlarının ödemlə əhatə olunması nəticəsində yaranan psevdoböyümədir.

DS zamanı AM-in atrofiyası bir neçə mexanizmlə əlaqədardır; ilk növbədə demielinizasiya ocaqlarında aksonların zədələnməsi və tam məhvi, sonradan isə zədələnmə ocaqları ilə əlaqəli qalxan və enə enən degenerasiya.

RRDS-li xəstələrin patoloji prosesin davametmə müddətinə görə qruplara bölünməsi BB-nin ayrı-ayrı şöbələrində atrofiyanın inkişaf qanunauyğunluqlarını aşkar etməyə imkan vermişdir . Belə ki, xəstəliyin erkən mərhələsində qabıqaltı strukturların atrofiyası,

başlıca olaraq talamusun zədələnməsi, daha gec mərhələdə isə BB qabığının və daha sonra ancaq AM-in prosesə cəlb olunması qeyd olunur, həcmin azalması isə xəstəliyin müddəti 10 ildən çox olduqda qeyd edilir.

Müəyyən edilmişdir ki, RRDS-li xəstələrdə nevroloji simptomlarla bir çox morfometrik göstəricilər arasında dürüst korrelyasiya mövcuddur. Belə ki, əlillik dərəcəsi ilə sol lentikulyar nüvə və döyənək cisim arasında əks, (r=-0,52; -0,51; p<0,01 müvafiq olaraq subaraxnoidal sahənin həcmi arasında düz (r=0,42;p<0,05) əlaqə, xəstəliyin müddəti ilə sol talamus və döyənək cisim arasında əks (r=-0,48;p<0,05; r=-0,59;p<0,01; müvafiq olaraq) koqnitiv pozulmalarla sol aşağı təpə payı arasında düz (r=0,48;p<0,05) əlaqə qeyd edilmişdir. Həmçinin 3-cü mədəciyin həcmi ilə FS-1, FS-2, FS-3, FS-4 və FS-6 arasında müsbət korrelyasiya (r=0,64;0,65;0,59;0,56 və 0,54; p<0,01 müvafiq olaraq) müəyyən edilmişdir. Analoji xarakterli korrelyasiya əlaqələri funksional sistemlərlə (FS-1; FS-2; FS-3; FS-4; FS-6) yan mədəciyin həcmi arasında (r=0,60;0,68;0,62;0,58 və 0,69; p<0,01) müəyyən edilmişdir. Bununla yanaşı, RRDS zamanı koqnitiv pozulmalarla sol aşağı təpə payı arasında dürüst əlaqə (r=0,48; p<0,05) aşkar edilmişdir(Şəkil 3,4,5,6).

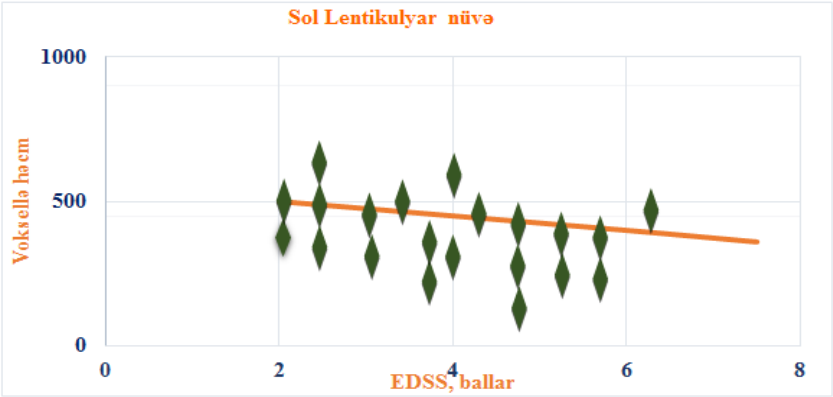

Şəkil 3. RDS-li xəstədə sol Lentikulyar nüvənin həcmi ilə əlillik dərəcəsi arasında mənfi (əks) korrelyasiya

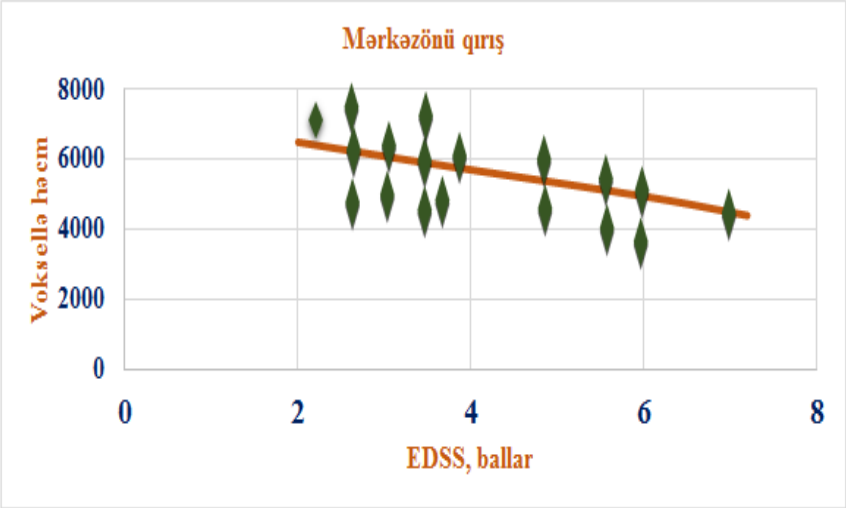

Şəkil 4. RRDS-li xəstədə mərkəzönü qırışın həcmi ilə əlillik dərəcəsi arasında mənfi (əks) korrelyasiya

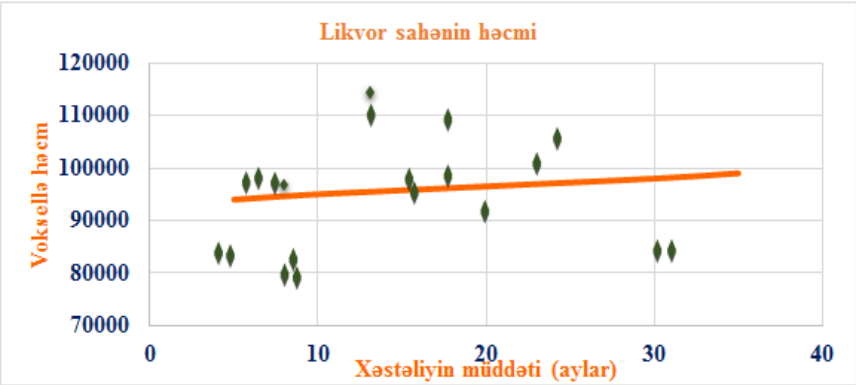

Şəkil 5. İPDS-li xəstələrdə Likvor sahələrinin həcmi ilə xəstəliyin müddəti arasında müsbət (düz) korrelyasiya

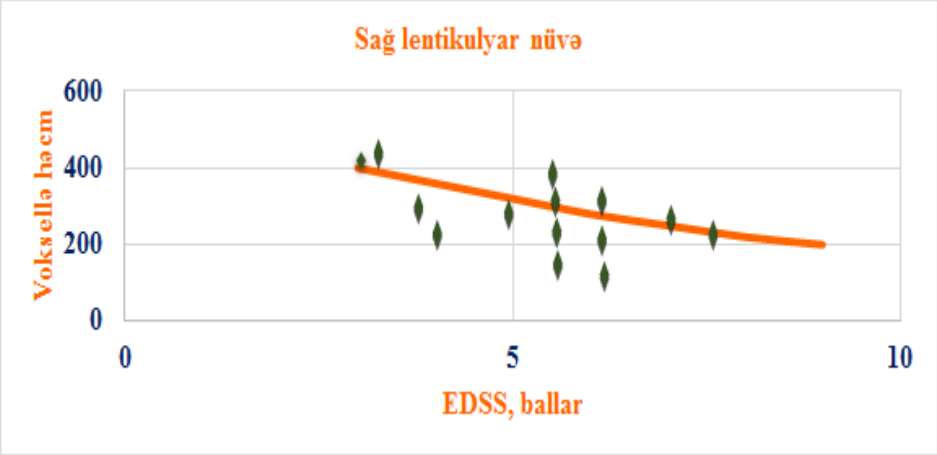

Şəkil 6. İPDS-li xəstələrdə sağ Lentikulyar nüvənin həcmi ilə əlillik dərəcəsi arasında mənfi (əks) korrelyasiya

İPDS-li xəstələrdə əlillik dərəcəsi ilə sol və sağ lentikulyar nüvələrin həcmi və döyənək cisim arasında mənfi (r=-0,52;-0,51;-0,55; p<0,01 müvafiq olaraq) korrelyasiya, xəstəliyin müddəti ilə subaraxnoidal sahənin həcmi arasında müsbət (r=0,44; p<0,05), döyənək cisim arasında mənfi (r=-0,65; p<0,01) əlaqə aşkar olunmuşdur. Funksional sistemləri müqayisə etdikdə daha çoxkorrelyasiya əlaqələri beyinciyin zədələnmələrinin simptomları (FS-2) ilə morfometrik göstəricilər arasında sol mərkəzönü qırış (r=-0,58; p<0,01), sol yuxarı təpə payı (r=-0,55; p<0,01), sol orta ənsə qırışı (r=-0,54; p<0,01), sağ orta ənsə qırışı (r=-0,59; p<0,01), döyənək cisim (r=-0,67; p<0,01), 3-cü mədəciyin və yan mədəciyin həcmi (r=0,61; 0,64; p<0,01 müvafiq olaraq) arasında müəyyən edilmişdir. Həmçinin, dürüst korrelyasiya əlaqələri piramid yolların zədələnmə simptomları ilə döyənək cisim (r=-0,50; p<0,01), 3-cü mədəciyin və yan mədəciyin həcmi arasında (r=0,68; 0,62; p<0,01 müvafiq olaraq) qeyd edilmişdir. Bununla yanaşı, hissiyyat pozulmaları ilə döyənək cisim arasında mənfi (r=-0,60; p<0,01), 3-cü mədəciyin və yan mədəciyin həcmi arasında müsbət (r=0,62; 0,59; p<0,01 müvafiq olaraq) korrelyasiya müəyyən edilmişdir. Eyni xarakterli korrelyasiya əlaqələri sütun pozulmaları (FS-4) ilə morfometrik göstəricilər-

döyənək cisim (r=-0,69; p<0,01), 3-cü mədəciyin həcmi (r=0,60;p<0,01), yan mədəciyin həcmi (r=0,63; p<0,01) arasında qeyd edilmişdir; çanaq orqanlarının funksiya pozulmaları (FS-6) ilə 3-cü mədəciyin və yan mədəciyin həcmi arasında düz (müsbət) korrelyasiya (r=0,59; 0,68; p<0,01) aşkar edimişdir.

Koqnitiv pozulmalarla baş beyinin həcmi arasındakı əlaqələri təhlil edərkən sol aşağı təpə payı ilə PASAT testi arasında müsbət dürüst korrelyasiya (r=0,69; p<0,01) qeyd edilmişdir.

Bizim tədqiqatda RRDS-li xəstələrdə sol talamusun həcmi ilə xəstəliyin müddəti arasında (r=-0,48;p<0,01), sol lentikulyar nüvənin həcmi ilə əlillik dərəcəsi arasında (r=-0,52; p<0,01) dürüst əks əlaqə müəyyən edilmişdir. Sol ventikulyar nüvənin həcmi ilə əlillik dərəcəsi arasında mənfi (əks) əlaqə (r=-0,49; p<0,01) həmçinin İPDS-li xəstələrdə aşkar edilmişdir. Hər iki qrup xəstələrdə nevroloji simptomlarla baş beyinin sol yarımkürəsinin strukturları arasında mövcud olan korrelyasiya əlaqələrinin mexanizmi tam bəlli deyil; bu ola bilsin ki, sol yarımkürədə sağ yarımkürə ilə müqayisədə atrofiyanın daha qabarıq getməsi ilə əlaqədardır. BM-in atrofiyası ilə nevroloji simptomlar arasında dürüst əlaqənin olmaması, çox güman ki, seçilən qrupun oxşar olmaması, müayinə olunan xəstələrdə həm yüngül nevroloji simptomların, həm də əlilliklə müşahidə olunan qabarıq nevroloji əlamətlərin manifestasiyası ilə əlaqədardır.

RRDS zamanı xəstəliyin müddəti ilə BB-də ocaqlı zədələnmələrin həcmi arasında müsbət korrelyasiya (r=0,44; p<0,01) müəyyən edilmişdir; xəstəliyin davametmə müddəti artdıqca ocaqların həcminin böyük olması qeyd edilmişdir. İPDS-li xəstələrdə də anoloji əlaqə müəyyən edilmişdir.

RRDS-li xəstələrdə subaraxnoidal sahənin həcmi ilə əlillik dərəcəsi arasında müsbət (düz) korrelyasiya mövcuddur.

RRDS və İPDS zamanı baş beyinin ocaqlı zədələnmələrinin həcmi ilə, o cümlədən kontrast maddə tutan aktiv ocaqlarla əlillik dərəcəsi arasında korrelyasiya əlaqələri müəyyən edilməmişdir. Lakin, RRDS-li xəstələrdə ocaqlı zədələnmələrin həcmi ilə koqnitiv funksiyalar arasında (PASAT) mənfi korrelyasiya (r=-0,69; p<0,01) aşkar edilmişdir.

İPDS zamanı FS-beyincik simptomları (koordinasiya pozulmaları) ilə sol mərkəzönü qırışın həcmi arasında (r=-0,58; p<0,01), sol yuxarı təpə payı (r=-0,55; p<0,01), sağ orta ənsə qırışı (r=-0,59; p<0,01), həmçinin döyənək cismin həcmi (r=-0,65; p<0,01) arasında mənfi korrelyasiya mövcud olmuşdur. FS-in digər göstəriciləri ilə BB-nin həcmi arasında korrelyasiya əlaqələri aşkar olunmadı.

Beləliklə, RRDS və İPDS-li xəstələrin MRT üsulu ilə müayinəsi zamanı xəstəliyin müxtəlif gediş patternlərini aşkar etmək olar.

MRT-nin köməyi ilə zədələnmə ocaqlarının lokalizasiyasının vaxta görə dinamikasının xəstə sağ ikən dəqiqləşdirilməsi DS-nin differensial diaqnostikası və hər şeydən əvvəl, xəstəliyin psevdotumoroz gedişini müəyyən etmək üçün vacibdir.

Apardığımız tədqiqatda DS-li xəstələrin MRT-morfometrik göstəriciləri xəstəliyin formasından, gedişindən və davametmə müddətindən asılı olaraq aparıcı klinik sindromlarla tutuşdurulmuş, onlar arasında olan əlaqələr dəqiqləşdirilmişdir.

Müəyyən edilmişdir ki, RRDS zamanı 28(50%) xəstədə bir patoloji əlamət (onların 75%-də mədəciyin böyüməsi, 25%-də subaraxnoidal sahənin böyüməsi),12(21,4%) xəstədə isə iki MRT-morfometrik əlamətin kombinasiyası rast gəlir.

Beləliklə, DS-li xəstələrin MRT-morfometrik müayinəsi zamanı patoloji dəyişikliklərin 2 əsas növünün üstünlük təşkil etməsi müəyyən edilmişdir.

1. Mədəciyin və subaraxnoidal sahənin genişlənməsinin atrofiya ilə birgə rast gəlməsi.
2. İzoləolunmuş atrofik dəyişikliklər.

MRT-morfometrik müayinəsi zamanı müştərək atrofiya sahələrinin rast gəlməsi xüsusi əhəmiyyət kəsb edir, hansı ki, baş beyində ağ maddənin demielinizasiya prosesinə uyğun gəlir.

Diqqət çəkən məqamdam biri odur ki, MRT müayinəsi zamanı 13 xəstədə klinik müayinə zamanı ilkin diaqnoz qoyulmamış, şübhəli hal kimi müayinə olunmuş və diaqnoz təsdiq olunmuşdur.

MRT-morfometrik göstəricilərin xarakter və sayının xəstəliyin mərhələsindən və müddətindən asılılığını öyrəndikdə müəyyən edilmişdir ki, atrofiya sahələri xəstəliyin mərhələsindən asılıdır. Alınan nəticələrin təhlili göstərir ki, xəstəliyin kəskinləşmə fazasında nev-

roloji simptomatika ocaqların topik-anatomik lokalizasiyasına uyğun gəlmiş və sayı artmışdır. Bu zaman, bir qayda olaraq, bir-iki ocaq aşkar edilmişdir, hansı ki, ağ maddədə lokalizə olunmuşdur. Lakin bu vəziyyət tam həcmdə demielinizasiya proseslərinin aktivliyini əks etdirmir, xəstələrin vəziyyətinin pisləşməsi dekompensasiya ilə, tomoqrammada yeni ocaqların aşkar edilməsi ilə müşahidə olunur. Bununla yanaşı, məhz bu kateqoriya xəstələrdə xəstəliyin fazasının təyin edilməsi 1-ci dərəcəli əhəmiyyət daşıyır, hansı ki, adekvat müalicənin başlanması üçün vacibdir. İlk növbədə təzə demielinizasiya ocaqlarının yaranması və ya köhnə vəziyyətlərin dekompensasiya halına keçməsi aydınlaşdırılmalıdır.

Əvvəlki fəsillərdə göstərildiyi kimi, demielinizasiya ocaqlarının kontrast güclənməsi hematonsefalik baryerin keçiriciliyinin pozulmasını göstərir. Güman olunur ki, bu fenomen patoloji prosesin kəskin mərhələsini səciyyələndirir; lakin bu fikri heç də bütün müəlliflər qəbul etmirlər. Ona görə də biz öz tədqiqat işimizdə voksel morfometrik üsula önəm verdik.

DS-li xəstələrdə xəstəliyin remissiya mərhələsində MRT müayinəsi zamanı tək-tək halda kontrast sürətlənmədə hipointens ocaq aşkar edilir. Müəyyən olunur ki, subaraxnoidal sahənin həcminin böyüməsi və mədəciyin ölçüsünün artması daha çox xəstəliyin 5 ildən çox davam etməsi zamanı rast gəlir. Eyni zamanda aşağı sıxlıqlı ocaqların vizualizasiyası xəstəliyin davametmə müddətindən asılı olmuşdur.

Beləliklə, DS-li xəstələrdə MRT-morfometrik müayinə zamanı aşağıdakı müsbət (düz) və mənfi (əks) korrelyasiya əlaqələri müəyyən edilmişdir:

- aşağı intensivlikli ocaqların aşkar olunma tezliyi ilə patoloji prosesin kəskinləşməsi arasında asılılıq;
- mədəciklərin və subaraxnoidal sahənin genişlənməsinin aşkar olunma tezliyi ilə xəstəliyin davametmə müddəti arasında asılılıq;
- MRT-də mədəcik və subaraxnoidal sahədə genişlənmənin qeyd olunma tezliyi ilə xəstəliyin mərhələsi arasında asılılığın aşkar olunması;

– aşağı sıxlıqlı ocaqların aşkar olunma tezliyi xəstəliyin davam-etmə müddəti arasında asılılığın olması.

DS zamanı MRT-morfometrik müayinənin nəticələrini yekun-laşdırmaqla qeyd etmək olar ki, bu üsul təkcə baş beyinin demie-linizasion zədələnməsinin diaqnostikası üçün deyil, onun aktivlik dərəcəsini qiymətləndirmək üçün önəmlidir. Sonuncu xəstəliyin kəs-kinləşməsinin klinik əlamətləri ilə dürüst korrelyasiya əlaqələrinə malikdir. Bu tədqiqat həmçinin onu göstərir ki, DS-nin kəskinləşməsi zamanı hematoensefalik baryerin funksiyası pozulur.

Klinik-morfometrik göstəricilər arasında mövcud olan kor-relyasiya əlaqələri ətraflı təhlil olunaraq onların əsasında 14 klinik-morfometrik göstəricidən ibarət, proqnostik alqoritm tərtib edilmişdir (Cədvəl 2).

Alqoritmdə klinik əlamətlər içərisində yüksək informativliyə malik (İƏ≥0,25) göstəricilərə ilk klinik əlamətlərin təzahürü içərisində psixi pozulmalar (PƏ=+3,5; İƏ=0,52), polisimptomlu başlanğıc (PƏ=+4,2;İƏ=0,66), 1-ci müraciət zamanı çoxsaylı ocaqların olması(PƏ=+4,2;İƏ=0,51), PASAT şkalasına görə düzgün cavabın 80%-dən çox olması (PƏ=+2,4;İƏ=0,48), xəstəliyin ilk 2 ili ərzində nev-roloji pozulmalarının qabarıq olması (PƏ=+3,0;İƏ=0,46) və EDSS şkalası ilə qiymətləndirmə nəticəsinin 6 baldan çox olması (PƏ=+3,4; İƏ=0,44) aid edilmişdir. MRT-morfometrik göstəricilər içərisində isə döyənək cismin atrofiyası -ME<3251 voksedən az (PƏ=+5,8;İƏ=0,78), yan mədəciyin dilatasiyası -ME≥4397 voksel (PƏ=4,6;İƏ=0,60), 3-cü mədəciyin həcminin 125 vokseldən böyük olması (PƏ=+4,2;İƏ=0,60), sol ventikulyar nüvənin həcminin 325+vokseldən az (PƏ=+4,8;İƏ=0,66), sol talamusun həcminin 535 vokseldən az (PƏ=+3,2;İƏ=0,56), quyruqlu nüvənin həcminin 289 vokseldən az olması yüksək informativliyə malik olmuşdur.

Klinik və MRT–morfometrik göstəricilərin müqayisəli təhlili zamanı baş beyinin qabıqaltı strukturlarının göstəricilərinin daha çox informativliyə malik olması müəyyən edilmişdir.

Belə ki, döyənək cismin atrofiyasının (ME<3251 voksel) proqnostik və informativlik əmsalı (PƏ=+5,8;İƏ=0,78) klinik göstəricilər içərisində ən yüksək proqnostik əmsala (PƏ=+4,2) malik

polisimptomlu başlanğıcdan xeyli çox olmuşdur.

Cədvəl 2. DS-nin gedişinin proqnostik alqoritmi

Klinik –morfometrik göstəricilər	PƏ 2	İƏ 3
Klinik əlamətlər: İlk klinik simptomun müşahidə olunduğu yaş: <30 yaş 31-40 yaş >41 yaş	 +2,0 +2,4 +2,8	 0,34 0,36 0,38
İlk klinik əlamətin təzahürü: - görmə sinirinin zədələnməsi; - sütun pozulmaları; - hərəki pozulmalar; - psixi pozulmalar; - çanaq orqanlarının funksional pozulmaları; - polisimptomlu başlanğıc.	 +2,0 +2,4 +2,6 +3,5 +2,0 +4,2	 0,32 0,38 0,38 0,52 0,32 0,66
1-ci remissiyanın müddəti: - uzun sürən (1 ildən çox); - qısamüddətli (1 ildən az).	 +2,1 +2,6	 0,36 0,38
İlk həmlədən sonra : - tam remissiya; - tam bərpa olmamaq.	 +2,0 +3,0	 0,35 0,36
Xəstəliyin ilk 2 ili ərzində: - 1 həmlənin olması; - 2 və daha çox həmlənin olması; - nevroloji defisitin yüngül olması; - nevroloji pozulmaların qabarıq olması.	 +2,2 +3,2 +2,0 +3,0	 0,30 0,38 0,32 0,42
1-ci müraciət zamanı çoxsaylı ocaqlar: - var; - yoxdur.	 +4,2 -2,0	 0,51 0,38
EDSS şkalası üzrə qiymətləndirmə: - <3 bal - 3,5-5,5bal - 6 bal	 +2,0 +2,4 +3,4	 0,35 0,38 0,42

Cədvəl 2. (ardı)

PASAT (düzgün cavab%) - <56,0 - 71,5 - >80,0	 -2,0 +2,0 +2,4	 0,30 0,42 0,48
MRT morfometrik göstəricilər: Talamus, sol. Me: - ≥549 - 548-536 - ≤535	 +2,0 +2,4 +3,2	 0,38 0,44 0,56
Lentikulyar nüvə, sol. Me: - ≥398 - 397-326 - ≤325	 +2,5 +3,6 +4,8	 0,42 0,48 0,66
Quyruqlu nüvə, sol.Me: - ≥336 - 335-290 - ≤289	 +2,1 +2,5 +3,2	 0,34 0,38 0,52
Döyənək cisim, Me: - ≥3350 - 3349-3252 - ≤3251	 +3,2 +3,6 +5,8	 0,48 0,56 0,78
3-cü mədəcik: Me - ≤118 - 119-124 - ≥125	 +3,0 +3,8 +4,2	 0,46 0,52 0,60
Yan mədəciklər; Me - ≤4205 - 4204-4396 - ≥4397	 +3,2 +4,0 +4,6	 0,48 0,56 0,69

Həmçinin DS-li xəstələrdə eyni zamanda 3 morfometrik göstəricinin-lentikulyar nüvə, döyənək cismin atrofiyası (PƏ=+4,8;+5,8 müvafiq olaraq) və yan mədəciyin dilatasiyası

(PƏ=+4,6), aşkar edilməsi onların proqnostik əmsallarının cəminə (PƏ=4,8+5,8+4,6=+15,6) əsasən xəstəliyin qeyri-qənaətbəxş gedişini proqnozlaşdırmağa əsas verir.

RRDS-li xəstələrin dinamik müayinəsi zamanı atrofiyanın dərəcəsi əlilliyin proqressivləşmə sürətindən asılı olmamışdır ki, bu bir neçə faktorla əlaqədar ola bilər. Birinci, iltihabi proses, ödem və neyroaksonal degenerasiya birlikdə əhəmiyyətli dərəcədə nevroloji simptomların manifestasiyasına təsir edə bilər. İkinci, RRDS-li xəstələrdə xəstəliyin erkən mərhələsində klinik simptomatika başlıca olaraq kəskinləşmədən sonra yeni demielinizasiya ocaqlarının natamam bərpası ilə əlaqədardır, hansı ki, əksər hallarda baş beyində lokalizə olur.

Beləliklə, yekunda qeyd etmək lazımdır ki, baş beyində aşkar edilən neyrodegenerativ dəyişikliklər-qabıq və qabıqaltı strukturların atrofiyası dağınıq skleroz zamanı nevroloji olaraq əmək qabiliyyətinin itirilməsinin inkişafına və proqressivləşməsinə təsir edir, o cümlədən, boz maddə və ağ maddənin atrofiya dərəcəsi əlilliyin artma sürətinə təsir edir ki, bu da fərdi müalicə taktikasının işlənməsinə və istifadə olunmasına əsas verir.

NƏTİCƏLƏR

1. Residiv-remitik dağınıq skleroz zamanı baş beyinin ayrı-ayrı strukturlarında aşkar edilən degenerativ proses müəyyən inkişaf ardıcıllığı ilə gedir: xəstəliyin erkən mərhələsində qabıqaltı boz maddənin (talamus, lentikulyar nüvə) atrofiyası, sonra mərkəzi qırışın zədələnməsi ilə qabığın, daha sonra isə baş beyinin ağ maddəsinin atrofiyası inkişaf edir (2).
2. Residiv-remitik dağınıq skleroz zamanı xəstəliyin müddəti artdıqca atrofiya aşkar edilən baş beyin sahələrinin sayı artır; 5 ildən az müddətdə 2 strukturda(TL,LN), 5-10 ildə 4 strukturda(TL,LN,QN,BM) və10 ildən çox müddətdə isə 12 nahiyədə(TL,LN,QN,BM,MÖQ,MAQ,YAQ,OAQ,TP,AMB,BYAM,DC), atrofiya müəyyən edilir (3).
3. İkincili proqressiv dağınıq skleroz zamanı kontrol qrupla müqayisədə statistik dürüst atrofiya ($p<0,001$) talamusda (sol və sağ), quyruqlu nüvədə (sol və sağ), sol orta alın qırışında mü-

əyyən edilir; bu dəyişikliklər üçüncü mədəciyin qabarıq genişlənməsi ilə müşahidə olunur (9).

4. Residiv-remitik və ikincili-proqressiv gedişli-dağınıq skleroz zamanı baş beyində boz və ağ maddənin atrofiyasının morfometrik göstəriciləri ilə əlillik dərəcəsi və koqnitiv pozulmalar arasında dürüst əlaqə ($r>0,56$; $p<0,01$) mövcuddur (6).
5. İkincili-proqressiv dağınıq skleroz zamanı FS-beyincik simptomları ilə sol mərkəzönü qırışın həcmi ($r=-0,58$; $p<0,01$), sol yuxarı təpə payı ($r=-0,55$; $p<0,01$), sağ orta ənsə qırışı ($r=-0,59$; $p<0,01$), həmçinin döyənək cismin həcmi ($r=-0,65$; $p<0,01$) arasında mənfi korrelyasiya mövcuddur (5).
6. Dağınıq sklerozlu xəstələrdə eyni zamanda 3 morfometrik göstəricinin – lentikulyar nüvə, döyənək cismin atrofiyası (PƏ=+4,8; +5,8 müvafiq olaraq) və yan mədəciyin dilatasiyası (PƏ=+4,6), aşkar edilməsi patoloji prosesin qeyri-qənaətbəxş gedişini proqnozlaşdırmağa imkan verir.

PRAKTİKİ TÖVSİYƏLƏR

1. Dağınıq skleroz zamanı baş beyinin qabıq və qabıqaltı strukturlarında gedən degenerativ dəyişiklikləri erkən aşkar etmək və dinamikada qiymətləndirmək üçün MRT-morfometrik meyarlardan istifadə olunması tövsiyə olunur.
2. Müxtəlif gedişli dağınıq skleroz zamanı əlillik dərəcəsini qiymətləndirmək üçün baş beyində boz və ağ maddənin atrofiyasının morfometrik göstəricisindən istifadə olunması tövsiyə olunur.
3. Dağınıq sklerozlu xəstələrdə patoloji prosesin müddətindən və klinik formalarından asılı olaraq onun gedişini proqnozlaşdırmaq üçün klinik MRT-morfometrik alqoritmdən istifadə olunması tövsiyə olunur.

DİSSERTASİYANIN MÖVZUSU ÜZRƏÇAP OLUNMUŞ ELMİ İŞLƏRİN SİYAHISI

1. Şirəliyeva, R.K., Mirzəyev A.H. Dağınıq skleroz zamanı neyrovizualizasiya haqqında müasir təsəvvürlər //- Bakı: Tibb və Elm Ə. Əliyev adına elmi-praktik jurnal, 2020, №1(15), - s.19-25.
2. Мирзоев, А.Х. Морфометрические маркеры атрофии подкорковых структур головного мозга при рассеянном склерозе //- Беларусь: Медицинские новости, 2020, № 8(311), - с. 82-84.
3. Mirzəyev, A.H. Dağınıq skleroz zamanı baş beynin atofiyasının morfometrik göstəriciləri // - Bakı: Milli nevrologiya jurnalı, 2020, №1(17), - s.47-51.
4. Şirəliyeva, R.K., MemişA., Mirzəyev, A.H. Dağınıq skleroz zamanı neyrovizualizasiyanın xüsusiyyətləri //- Bakı: Azərbaycan təbabətinin müasir nailiyyətləri, 2020, №2, - s.6-13.
5. Şirəliyeva R.K, MemişA., Əliyev, R.R, Mirzəyev, A.H. Dağınıq skleroz zamanı baş beyninin atrofiyası ilə klinik simptomlar arasında əlaqələr //- Bakı: Azərbaycan Tibb Jurnalı, 2020, №2, - s.47-49.
6. Ширалиева, Р.К., Мирзоев, А.Х. Клинико-нейровизуализационные корреляции при рассеянном склерозе //- Украина: Международный неврологический журнал, 2020, №16(7), - с. 111-115.
7. Mirzəyev, A.H. Dağınıq sklerozun gedişinin klinik-morfometrik proqnostik meyarları // - Bakı: Azərbaycan Onkologiya Jurnalı, 2022, №2(22), - s.106-109.
8. Mirzəyev, A.H. Dağınıq sklerozun gedişinin proqnostik morfometrik meyarları // Əziz Məmmədkərim oğlu Əliyevin doğum gününə həsr olunmuş elmi-praktiki konfransın məcmuəsi, -Bakı: - 2021,- s.147-148
9. Мирзоев, А.Х. МРТ- морфометрические показатели атрофии подкорковых структур головного мозга при рассеянном

склерозе //Актуальные вопросы образования и науки, - Тамбов: - 2021, Часть 1, - с.80-81.
10. Mirzəyev A.H. Dağınıq sklerozun gedişinin proqnostik alqoritmi // Milli Dirçəliş gününə həsr olunmuş Milli Onkologiya Mərkəzinin gənc alim və mütəxəssislərin elmi-praktiki konfransının tezisləri, - Bakı: - 2022, – s. 50-52.
11. Mirzəyev A.H.Dağınıq sklerozlu xəstələrdə nevroloji simptomlarla MRT-morfometrik göstəricilər arasında korrelyasiyalar // Əziz Məmmədkərim oğlu Əliyevin doğum gününə həsr olunmuş elmi-praktiki konfransın məcmuəsi, - Bakı: - 2022, – s. 259-260.

İXTİSARLARIN SİYAHISI

AM – ağ maddə
AMB – ağ maddə bütövlükdə
BB – baş beyin
BM – boz maddə
BYAM – beyin yarımkürələrinin ağ maddəsi
DC – döyənək cisim
DS – dağınıq skleroz
İPDS – ikincili proqressiv gedişli DS
LN – lentikulyar nüvə
MAQ – mərkəzarxası qırış
MÖQ – mərkəzönü qırış
OAQ – orta alın qırışı
QN – quyruqlunüvə
RRDS – residiv- remitik DS
TL – talamus

Dissertasiyanın müdafiəsi 23 iyun 2023-cü il tarixində saat 14⁰⁰ Azərbaycan Respublikası Səhiyyə Nazirliyi Milli Onkologiya Mərkəzininnəzdində fəaliyyət göstərən FD 1.02Dissertasiya şurasının iclasında keçiriləcək.

Ünvan: AZ1122, Bakı şəh.,H.Zərdabi küç.79B

Dissertasiya ilə Azərbaycan Respublikası Səhiyyə Nazirliyi Milli Onkologiya Mərkəzininkitabxanasında tanış olmaq olar.

Dissertasiya və avtoreferatın elektron versiyaları

aak.gov.az internet saytında yerləşdirilmişdir.

Avtoreferat 19 may 2023-cü il tarixində zəruri ünvanlara göndərilmişdir.

Çapa imzalanıb: 17.05.2023

Kağızın formatı: 60 x 84 1/16

Həcm: 38075

Tiraj: 100